TRAUMATISMOS DENTO ALVEOLARES

DR. GABRIEL DEMICHERI

DEFINICION TRAUMA DENTOALVEOLAR

Injuria que resulta de un factor externo (Trauma) que involucra el diente, la porcion alveolar del maxilar o mandibula y los tejidos blandos adyacentes.

Turkistani J, Hanno A. Recent trends in the management of dentoalveolar traumatic injuries to primary and young permanent teeth. Dental Traumatology 2011; 27: 46–54.

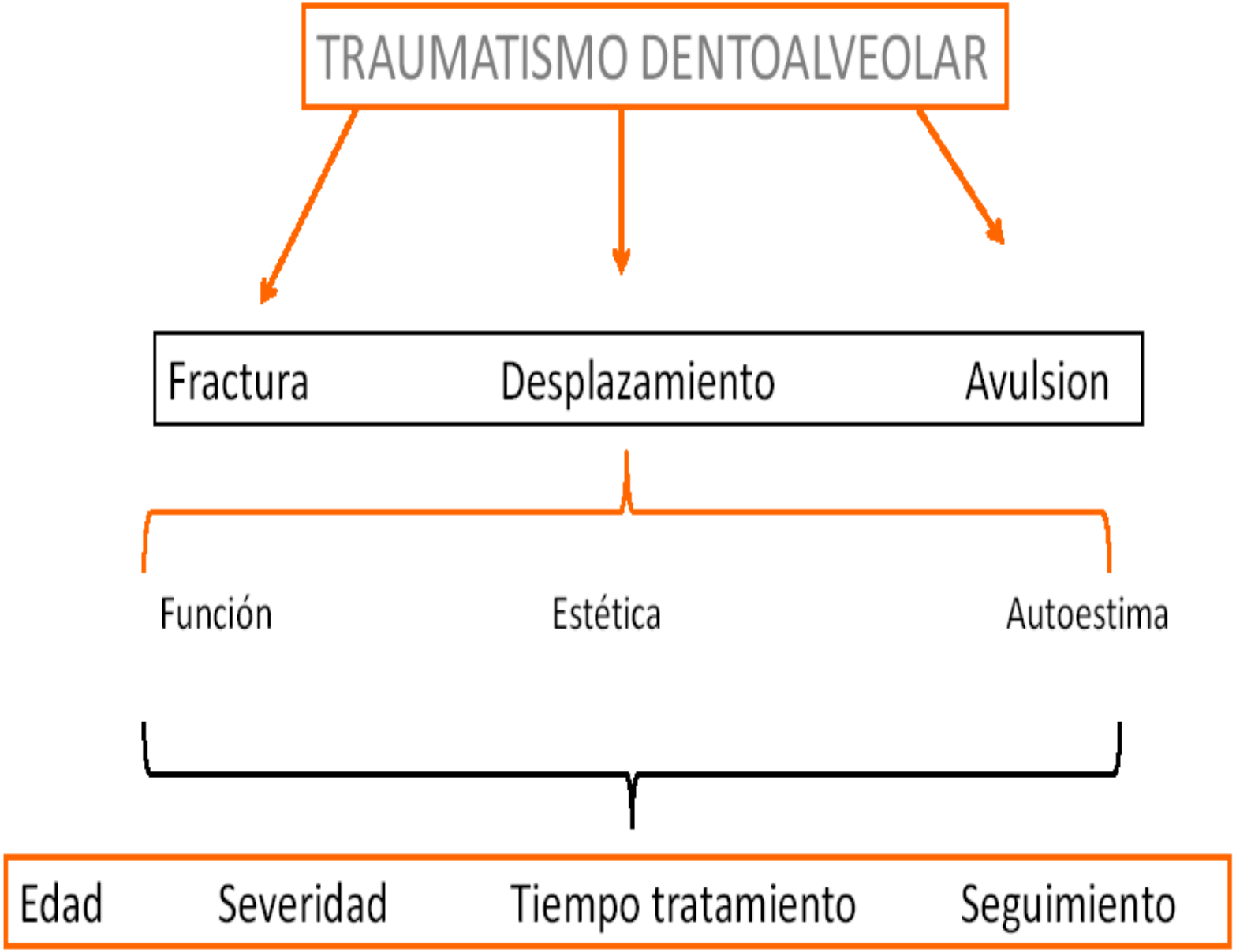
TRAUMATISMO DENTOALVEOLAR
Fractura
Desplazamiento
Avulsion
Función
Estética
Autoestima
Edad
Severidad
Tiempo tratamiento
Seguimiento

HISTORIA CLÍNICA : Ex.clìnico – Rx. – test pulpares

DIAGNÓSTICO: identificar la injuria

URGENCIA: Guías de IADT

PLAN DE TRATAMIENTO OPORTUNO: buen Pronóstico

SEGUIMIENTOS

CURACIÓN

PREVENCIÓN

Dental Traumatology

Dental Traumatology 2011; **27**: 46–54; doi: 10.1111/j.1600-9657.2010.00950.x

Recent trends in the management of dentoalveolar traumatic injuries to primary and young permanent teeth

REVIEW ARTICLE

IADT International Association of Dental Traumatology

DENTAL TRAUMA GUIDELINES

Revised 2011

FACTORES PREDISPONENTES

Factores predisponentes de las injurias traumáticas orales

.Oclusión anormal.

· Un overjet que sobrepasa los 4mm.

· Labio superior corto.

· Labios incompetentes.

· Respiradores bucales.

FACTORES PREDISPONENTES

FACTORES DETERMINANTES

FUERZA.

ELASTICIDAD.

ANGULO.

FORMA DEL OBJETO.

HISTORIA CLÍNICA

- Documentación escrita, radiográfica y fotográfica .

Evolución y controles

VALOR LEGAL

HISTORIA CLINICA

- INTERROGATORIO

TRATAMIENTO RECIBIDO

LESIONES DENTALES ANTERIORES

HISTORIA MÉDICA

- EXAMEN NEUROLOGICO
- EXAMEN CLÍNICO
- EXAMEN RADIOLÓGICO
- DIAGNÓSTICO
- PLAN DE TRATAMIENTO

HISTORIA CLINICA

- INTERROGATORIO
- EXAMEN NEUROLOGICO
- EXAMEN CLINICO
- EXAMEN RADIOLOGICO
- DIAGNOSTICO
- PLAN DE TRATAMIENTO

AMNESIA

DIFICULTAD HABLA

LETARGO

OTORRAGIA

INCOORDINACION MOTORA

VOMITOS, NAUSEAS

CEFALEA

ALTERACION VISUAL Y RESPIRATORIA

HISTORIA

COMO	Naturaleza del impacto.
CUANDO	Tiempo
DONDE	Contaminación.

EXAMEN CLINICO

EXTRAORAL

EXAMEN CLINICO

INTRAORAL

- PRUEBAS TERMICAS
- PRUEBAS ELECTRICAS

DIAGNOSTICO RADIOLOGICO

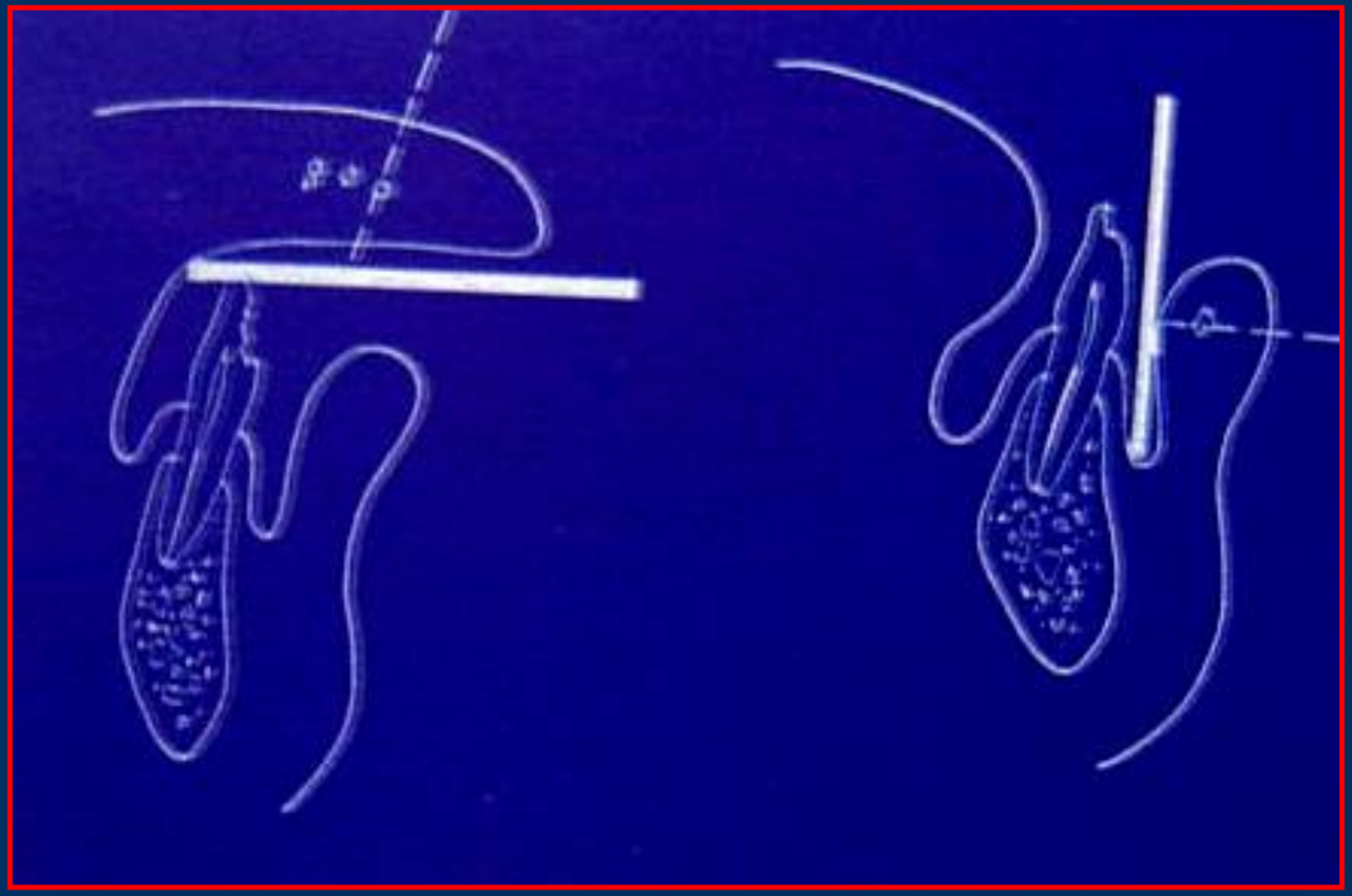

Clasificación de las lesiones traumáticas

(OMS, Ginebra 1992), y J.O. Andreasen, F.M. Andreasen (1994)

1 - Lesiones de los tejidos duros y de la pulpa del diente

2 - Lesiones de los tejidos periodontales

3 - Lesiones del hueso de soporte dentario

4 - Lesiones de la encía o mucosa oral

CLASIFICACION DE TRAUMA DENTOALVEOLAR

(FRACTURA CORONARIA NO COMPLICADA)

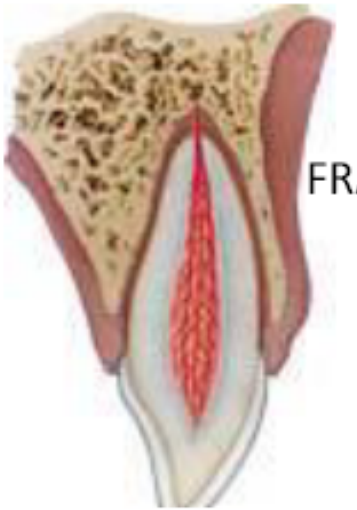

FRACTURA DE ESMALTE

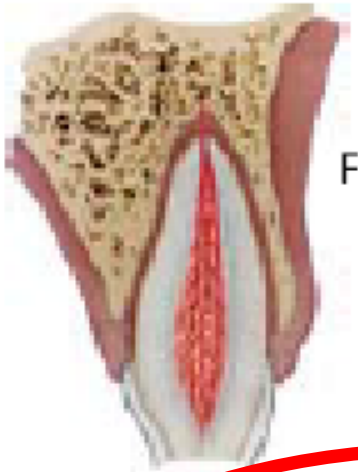

FRACTURA DE ESMALTE-DENTIN

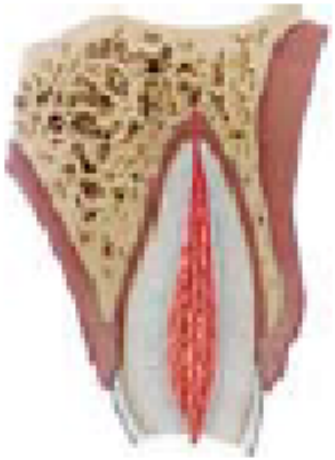

FRACTURA DE ESMALTE
-DENTINA-PULPA

(FRACTURA CORONARIA
COMPLICADA)

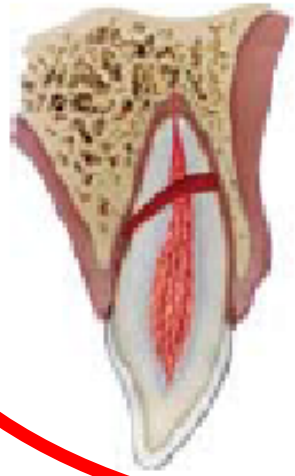

FRACTURA CORONO
-RADICULAR

CLASIFICACION DE TRAUMA DENTOALVEOLAR

Concusion

Subluxacion

Luxacion

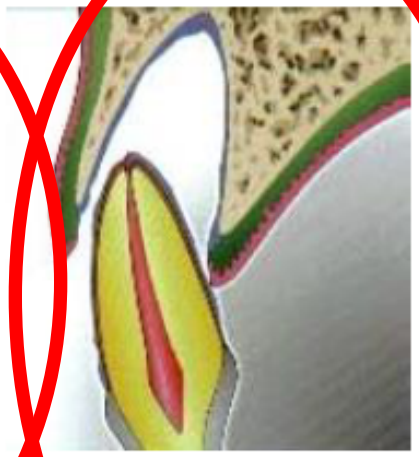

Avulsion

FRACTURAS RADICULARES

Incidencia : 0,2 – 7 %

Diagnóstico :

- - clínico
- - RX



FRACTURAS RADICULARES

Tratamiento inmediato
Prevenir complicaciones en la cura
Como?

Evaluar

-Ubicación

-Movilidad

-Grado de desplazamiento horizontal
> o < de 05 mm.

- - Diferentes enfoques Rx.

Férulas Flexibles

Ocurren 0.2%-7%

Andreasen Jo. Y col. : Healing of 400 intraalveolarrootfractures.Effectof pre-injury and injury factors such as sex, age, stage of root development fracture type, location of fracture and severity of dislocation. Dental Traumatology 2004, 192-202

IADT guidelines for the management of traumatic dental injuries.Dental Traumatology 2012 28: 2-12.



RADIOLOGIA

Tipos de curación

(Andreasen - Hjorting 1967)

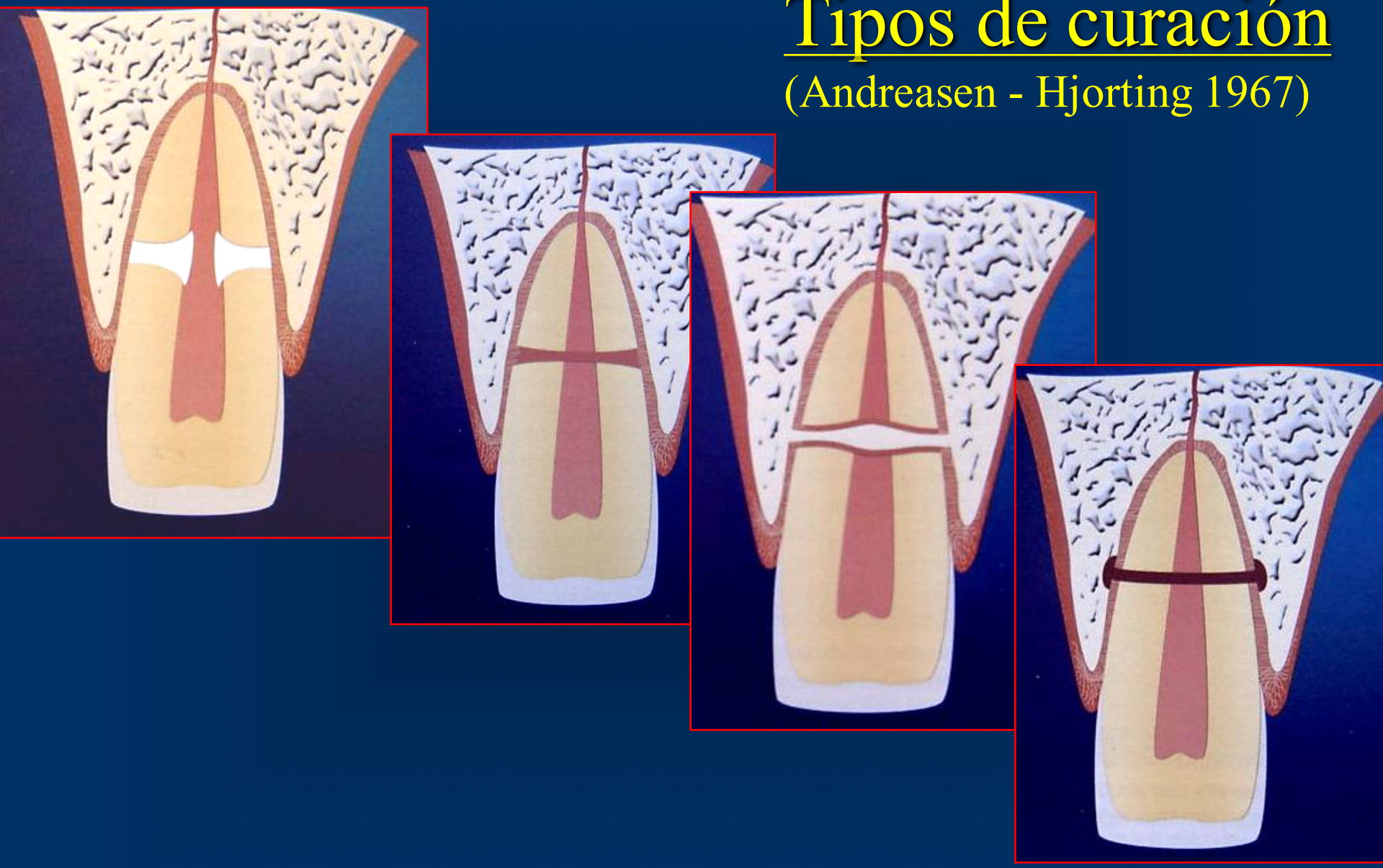

Tratamiento inmediato:

- Reposición de fragmento coronario

13/9/2006

- Inmovilizar - férula flexible.

4 semanas

Fractura cerca del área cervical :

Férula por 4 meses

- Seguimientos:

4sem/ 6 - 8 semanas / 4 meses/

6 meses /1 año - 5 años

Monitorear estado pulpar

IADT guidelines for the management of traumatic dental injuries.Dental Traumatology 2012 28: 2-12.

Fractura radicular

4-2006

Pac. 16 años , golpe de puño

1.1 – Lux. extrusiva

2.1 - Fractura radicular. Vitalidad (-)

3.1 Y 3.2 - Subluxación
TRATAMIENTO:
- REPOSICIÓN de fragmento coronario
-INMOVILIZAR - férula flexible. 4 semanas
-ENDODONCIA: Ca(OH) 2

ESTUDIO QUE COMPARÓ 400 DIENTES EN 3 AÑOS,

EN RELACIÓN A LAS FRACTURAS MEDIAS RADICULARES

LA RECOLOCACIÓN DEL FRAGMENTO CORONAL EN LA PROXIMIDAD APICAL, PARECE MEJORAR LA CICATRIZACIÓN.

SI LOS FRAGMENTOS SE ENCUENTRAN MUY CERCA DEPUÉS DEL TRATAMIENTO LA FERULIZACIÓN NO SUPONE UNA DIFERENCIA RESPECTO AL POTENCIAL DE CICATRIZACIÓN.

LA FÉRULA SEMIRÍGIDA O NO FERULIZAR PARECE TENER EL EFECTO MÁS FAVORABLE SOBRE LA CICATRIZACIÓN.

FERULIZAR POR MÁS DE 4 SEMANAS NO PARECE MARCAR UNA DIFERENCIA RESPECTO A LA CICATRIZACIÓN.

DEMORAR 24 HRS EN EL TRATAMIENTO NO PARECE INFLUIR EN LA CICATRIZACIÓN.

Dental Traumatology 2010; 26: 16–22

PROPUESTAS TERAPEUTICAS

Extracción fragmento coronario preservando la raíz.

Tracción ortodoncica.

Francisca Donoso Hofer Cirugía Máxilofacial Hospital San Juan de Dios
15 de Julio de 2015

TRATAMIENTO DE LAS LUXACIONES

PRINCIPIOS GENERALES DEL TRATAMIENTO

- RECOLOCACIÓN DEL DIENTE.
- INMOVILIZACIÓN.
- CONTROL.

Concusión

Diagnóstico

Tratamiento: sin trat. Monitoreo pulpar por un año.

Complicaciones:

- necrosis pulpar:

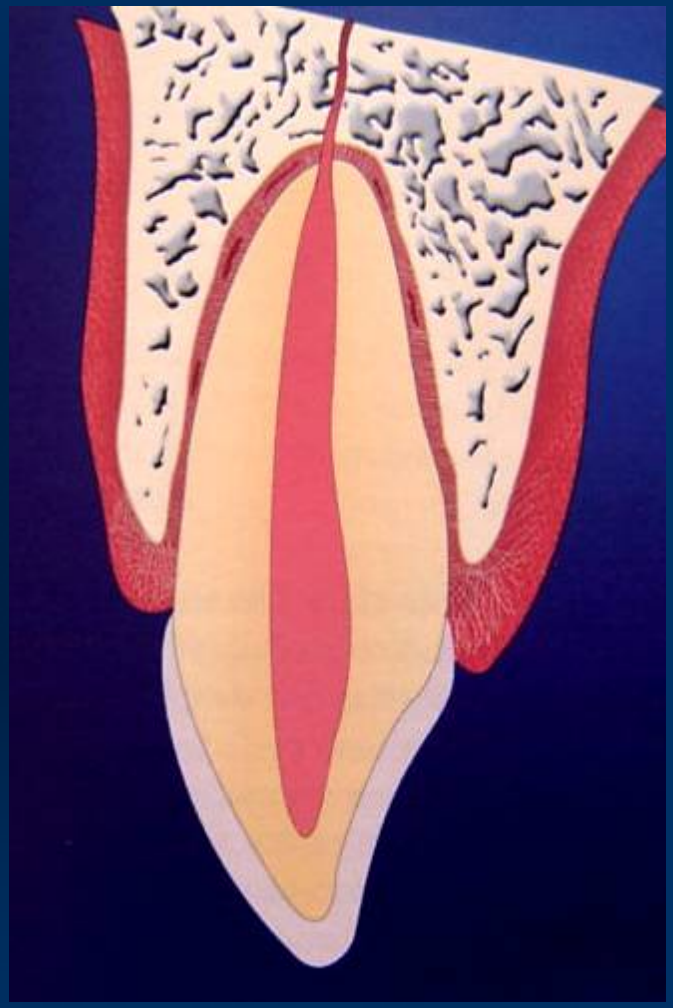

- - ápice abierto (a.a.) : 0 %
- - ápice cerrado (a.c.): 4%

Subluxación

Diagnóstico

Tratamiento: férula flexible por 2 semanas.

Complicaciones :

- necrosis pulpar- a.a.: 0%

- a.c.: 17%

- oblit. cond. - 12% a.a.

9% a.c.

Reab. radicular en sup. 4% a.c.

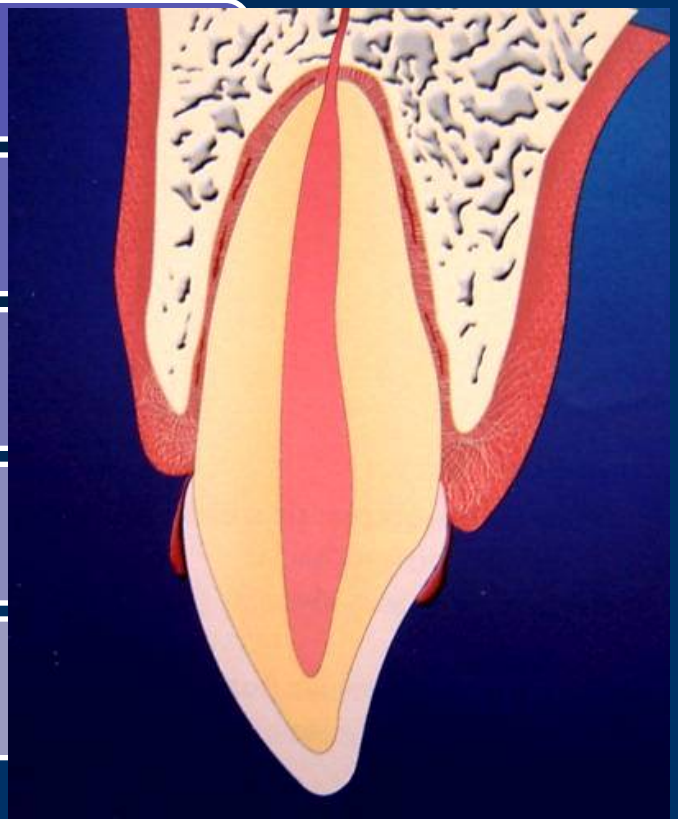

Luxación extrusiva

Tratamiento Inmediato – Indicación telefónica

- **Colocar el diente en posición**
- **Mantenerlo en posición mordiendo una gasa**

- **Reubicar ?**
  - → Milímetros de la extrusión < 3mm : no reubicar
  - → Tiempo del traumatismo
- Contener → Férula flexible de 2 a 3 semanas.
- Medicar → ATB y Antiinflamatorio
- Indicaciones
- **Seguimientos**: 2sem./4sem/6-8sem/6meses al año hasta 5 años

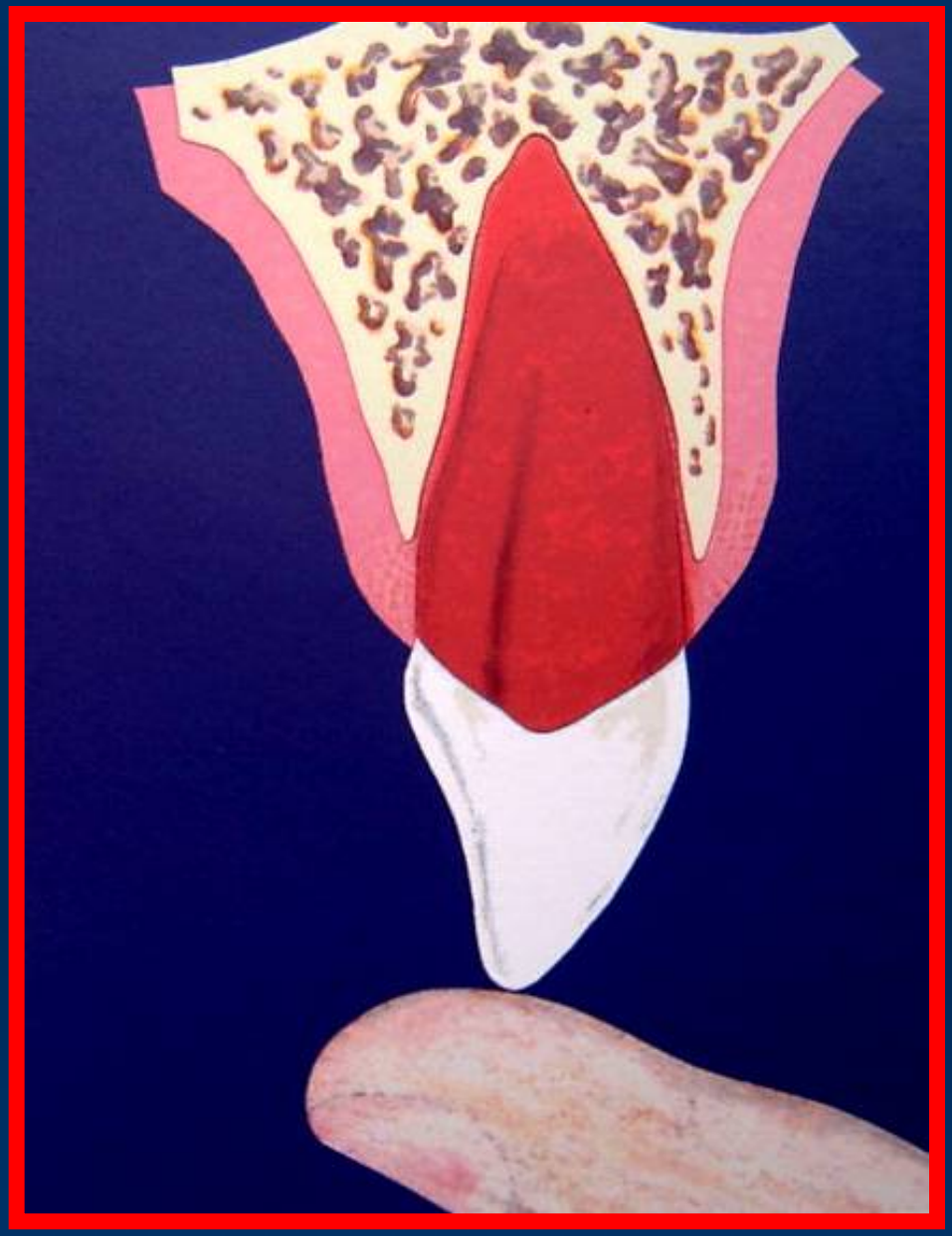

Luxación extrusiva

CURAS A LARGO PLAZO: Ca (OH2) + Ciriax (medicación antireabsortiva)

↓

60 A 90 DÍAS

↓

SEGUIMIENTOS: 3 SEM/ 6- 8 SEMANAS / 6 MESES / 1 AÑO / 5 AÑOS

Barnett Fr: The role of endodontic in the treatment of luxated permanent teeth .Dent.Traumato.2002; 18.47-56 Ca(OH)2 detiene y repara la reab. Infla.ext

Luxación extrusiva:
Tratamiento tardío después de las 4 horas

1)Extrusión acentuada:

Reposición con reimplante intencional

- **Anestesia**
- **Extracción con la mano**
- **Mantener en leche**
- **Lavar el alvéolo con suero (desorganizar coágulo)**
- **Reubicar el diente antes de 10 min**

2) Endodoncia y Reposición ortodóncica

Andreassen y Col.:

Effect of treatment delay upon pulp and periodontal healing of traumatic dental

injuries-a review article.

Dental traumatology 2002

Luxación lateral

Diagnóstico

Tratamiento: reposición férula flexible por 4 sem.

En caso de degradación del hueso marginal 6 a 8 semanas.

Complicaciones:

- necrosis pulpar- a.a.: 9%

- a.c.: 77%

- oblit. cond.- 24 %

- reabs. rad. 7 %



miche

Luxación intrusiva

Diagnóstico

Tratamiento

Complicaciones:

- necrosis pulpar -a.a.: 63-68%

-a.c.: 100%

- oblit. cond.- frecuente

- reabs. radic.- 58 y 70%

- pérd. soport. óseo-24 y 31%

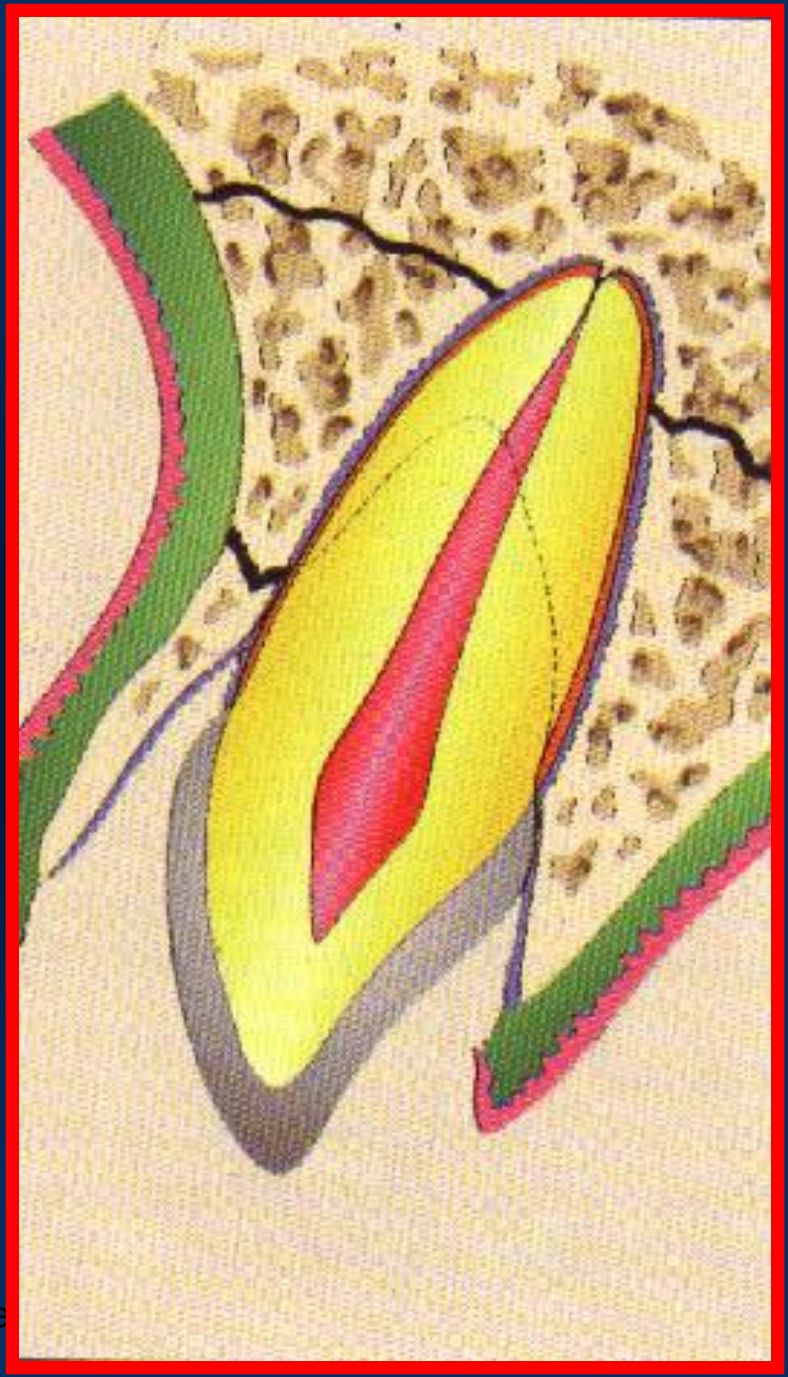

TRATAMIENTO

1) REPOSICIÓN ESPONTÁNEA

dentición inmadura 2 a 3 meses, 6 meses según Andreasen (2010), rango de 2 a 14 meses. Ápice maduro baja posibilidad.

Si no hay cambios en 3 semanas se recomienda reposición ortodoncica)

2) REPOSICIÓN ORTODONCICA (dentición permanente 2 a 3 SEMANAS)

3) REPOSICIÓN QUIRÚRGICA (dentición permanente)

recomendado por Andreasen en caso de múltiples intrusiones o intr. Prof.

(ESTABILIZAR 6 a 8 SEMANAS - POR TRITURACIÓN ÓSEA)

INTRUSION

Luxación : ¿Ortodoncia en los traumatizados?

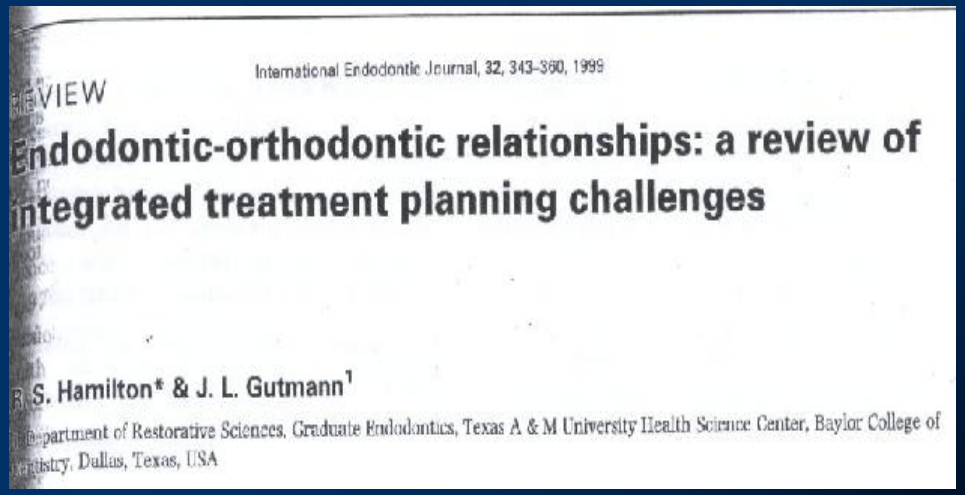
International Endodontic Journal, 32, 343–360, 1999

REVIEW

Endodontic-orthodontic relationships: a review of integrated treatment planning challenges

R. S. Hamilton* & J. L. Gutmann[1]

Department of Restorative Sciences, Graduate Endodontics, Texas A & M University Health Science Center, Baylor College of Dentistry, Dallas, Texas, USA

Si el diente traumatizado tiene reabsorción la chance de que empeore la <u>reabsorción aumenta con la ortodoncia.</u>

En toda pieza traumatizada que presente una reabsorción inflamatoria se debe <u>posponer</u> el tratamiento ortodóncico <u>mínimo un año post-traumatismo</u> (Basrani E. y col.2001

AVULSION

INCIDENCIA

FRECUENCIA: 1 a 16%

DIENTES: I.C.Sup

EDAD: 7 a 11 años

SEXO: M 3 – F 1

CLINICA y RX

TRATAMIENTO

Reimplante

EXARTICULACIÓN

REIMPLANTE INMEDIATO:
85% ÉXITO

Tratamiento definitivo:

Período extraalveolar < 60'
> 60'
Medios de conservación
Grado de desarrollo radicular.

PREVENIR: Anquilosis dento-alveolar

Reabsorciones por sustitución

Reabsorciones inflamatorias

Protocolo – ápice abierto < 60’

- **Lavar la pieza con suero o clorhexidina**
- **Sumergir en doxiciclina (1mg/20ml suero) [5min]**
- **Remover el coágulo del alvéolo irrigando con suero**
- **Reimplantar verificar posición normal cl y Rx**
- **Ferulizar por 2 semanas – Férula flexible**
- **Medicar :Administrar ATB.**
  Analgésicos - antiinflamatorios
- **Refuerzo de vacuna antitetánica**
- **Instrucciones al paciente**
  - **dieta blanda-2 semanas**
  - **Cepillo blando**
  - **Enjuagatorios con Clorhexidina 0,1% dos veces por día durante 1 semana**
- **Seguimientos**

Marie Therese Flores y col.: Guidelines for the management of traumatic dental injuries.II. Avulsion of permanent teeth . Dental Traumatology June 2007

Exarticulación apice inmaduro

Jessica: 8 años contra un alambre

Exarticulación 11 y 21: Período extraoral < 60'

REIMPLANTE INMEDIATO: Revascularización

23,3% Longitud radicular normal

26,6% Forma parcialmente la raíz

50% Se detiene el crecimiento radicular

Trope M.:Clinical managementof the avulsed tooth: presentstrategies and Future directions . Dental Traumatology 2002. Doxiciclina duplica la revascularización

Exarticulación ápice inmaduro

SEGUIMIENTOS clínicos – Rx.

1-2 semanas <u>RETIRO DE FÉRULA</u>

c/3 semanas durante 3 meses

c/3 meses durante 1 año

c/6 meses por 4 años

Monitoreo pulpar

Protocolo – ápice maduro Período extraoral < 60 minutos

--Lavar con clorhexidina
-Reimplantar- verificar posición normal cl y Rx
-Férula flexible -2 semanas.
-Administrar ATB. Amoxicilina(menores de 12 años.)
Doxiciclina mayores de 12 años, 2 por día durante 7 días.
-Refuerzo de vacuna antitetánica
-Instrucciones al paciente:

dieta blanda-2 semanas

Cepillo blando

Clorhexidina 0,1% dos veces

por día durante 1 semana

<u>Iniciar tratamiento endodóntico</u> 7-10 días, antes de retirar férula.

Heithersay G.S. y col.: An evdence-based appraisal of splinting luxated, avulsed and root-frature teeth. Dental Traumatology 2008 2-9

TIEMPO EXTRA-ALVEOLAR> 60 MIN Y APICE CERRADO

Eliminar restos de L.P

- **Con instrumento no cortante (cuidado) - Acido ortofosfòrico 5 min.**

- Limpiar restos de Ácido con suero Fisiológico

- Extirpación pulpar

- Fluoruro de Na.

- Obturación de conducto (opcional) (HIDROXIDO DE CA.)

EMDOGAIN en raíz y alvéolo

- **Estudios demuestran que hace la raíz mas resistente y en algunos casos promueve la formación de un nuevo ligamento periodontal desde el alvéolo**

- Reimplantar

- Ferulización-flexible 4 semanas

TIEMPO EXTRA ALVEOLAR> 60 MIN Y APICE ABIERTO.

IGUAL PROCEDIMIENTO CON EXCEPCIÓN DE TRATAMIENTO DE LA PULPA.

TRATAMIENTO DE APEXIFICACIÓN.

MEDIOS ADECUADOS DE CONSERVACIÓN

- LECHE : 3 hs
- SOLUCIÓN SALINA 2 a 3 hs
- SALIVA : 2 hs
- AGUA DE LA CANILLA

- SISTEMA SAVE A TOOTH , HBSS
- GATORADE, SOLUCIONES LENTES CONTACTO
- MEDIOS DE CULTIVO CELULAR
- EAGLES , VIASPAN

LIGAMENTO PERIODONTAL
PATRONES DE CICATRIZACIÓN

Reabsorción superficial

Reabsorción por sustitución

Reabsorción inflamatoria

REABSORCION SUPERFICIAL

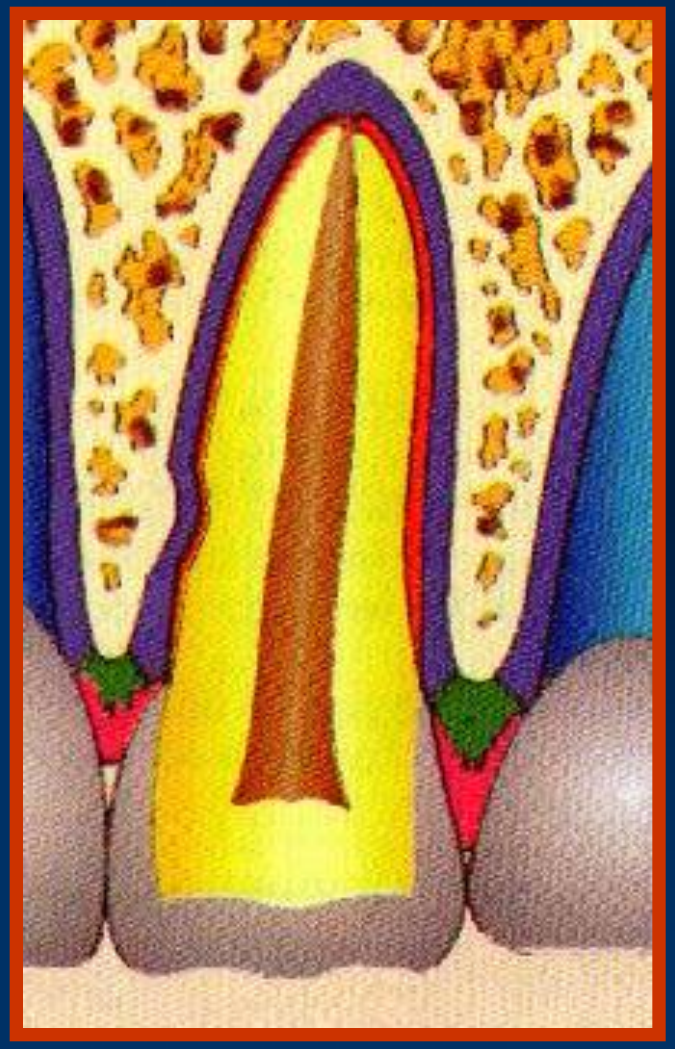

CURA

Reabsorción por sustitución

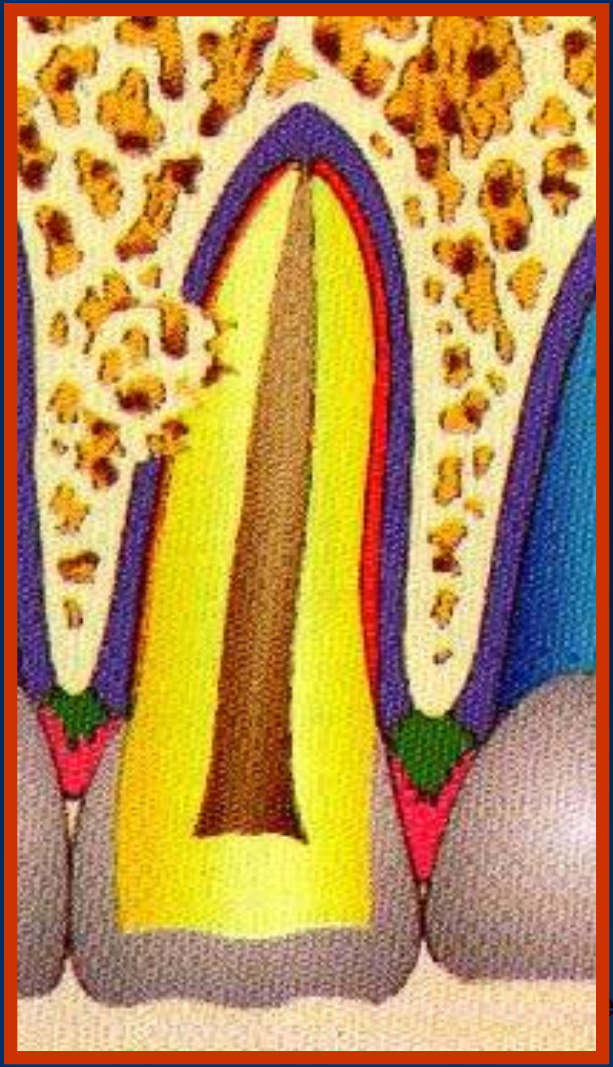

Reabsorción inflamatoria

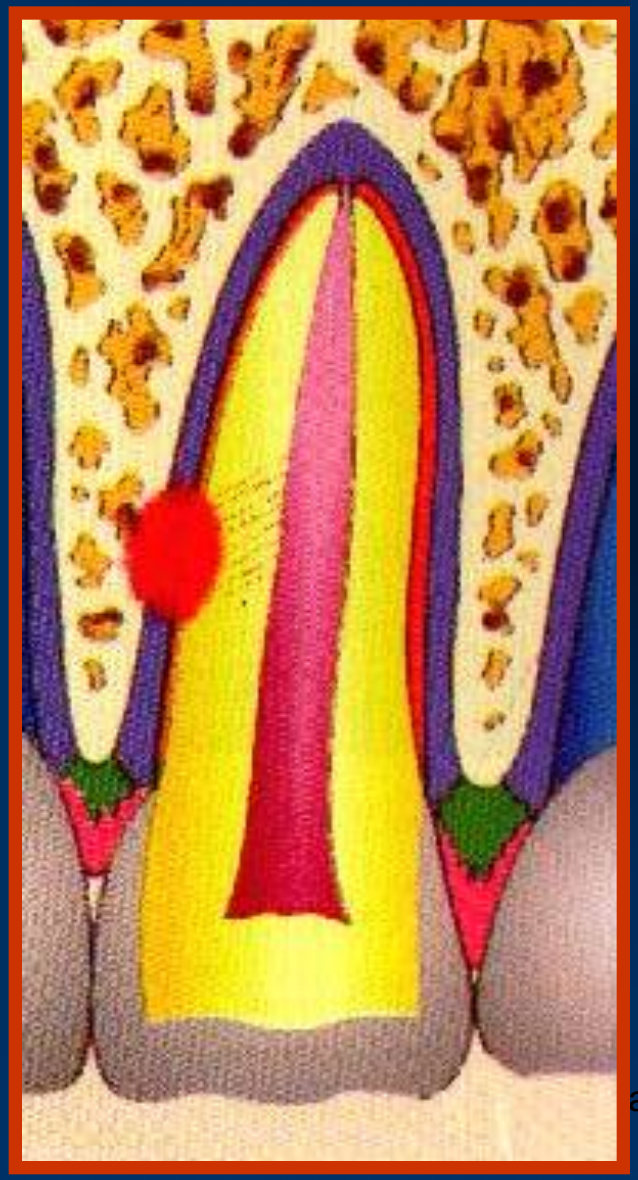

Reabsorción inflamatoria

LA REPARACIÓN DE LA REABSORCIÓN INFLAMATORIA CON HIDRÓXIDO DE CALCIO PUEDE TARDAR ENTRE 6 Y 24 MESES. SI EXISTE RADIOPACIDAD NO SE ACONSEJA CAMBIAR LA MESCLA , SE CONTROLA CADA 3 MESES.

TAMBIÉN SE PUEDE UTILIZAR MTA.

Pohl Y, Wahl G, Filippi A, Kirschner H. Results after replantation of avulsed permanent teeth. III. Tooth loss and survival analysis. Dental Traumatol 2005;21:102–10.

Hidróxido de calcio:

pH alcalino, antibacteriano

necrosis superficial de la pulpa, apoptosis.

diferenciación de odontoblastos.

posible activación de moléculas bioactivas (señalización).

J Dent. 2012; 28: 77-92

MTA:

pH 12.5

libera iones Ca

menor inflamación

sellado e inducción de tejidos duros

Int Endod J. 20012; 35: 245-54

Bibliografía

- Endodoncia clínica. Manual de apoyo.
- Manual clínico de traumatología dental Louis. H. Berman.
- Atlas Andreasen
- Pagina IADT.

Traumatismos en la dentición primaria

1)TODOS LOS CRITERIOS APUNTAN A QUE LA VERDADERA PATOLOGIA DEL DIENTE PERMANENTE SE PRODUCE DURANTE EL PROPIO MOMENTO DEL IMPACTO.

2)LOS DIENTES TEMPORARIOS NO SE DEBEN FERULIZAR.

Porque no se debe aplicarse sobrecargas en dientes cuya fisiología normal es la reabsorción ya que la misma se puede acelerar.

Fracturas corono-radiculares (2 %)

Diagnóstico :

- clínico - zona ant.
  - zona post.
- (Rx)

Tratamiento :

- conservador (no compl.)
- radical (compl.)

Fracturas radiculares (2 % - 4 %)

- Edad : 3 – 4 años

- Ubicación :
  - -tercio coronal (raras)
  - -tercio medio y apical

- Diagnóstico :
  - - clínico
  - - rx
- Tratamiento :
  - - ferulización vs extracción

Lesiones de los tejidos de soporte dentario

- Concusión:5% y el 10%.

(consulta tardía)

- Subluxación :21 y 38 %.

Tratamiento:

-retiro de chupete

-Higiene estricta

Controles:

-cambio de color

-fístula vest.

-Rl.apical

Luxación extrusiva y lateral

- **Extrusión:4,5% y 10%.**

Tratamiento : < 1 – 3 mm levante de mordida
ajuste de la oclusión
Reposición y férula

> 3 mm en diente temporal totalmente desarrollado extracción.

no lo indica Andreasen

Andreasen JO, Bakland LK, Flores MT, Andreasen FM, Andersson L. Traumatic dental injuries, a manual. 3rd edn. Chichester, West Sussex: Wiley-Blackwell; 2011. p. 54–7

Lux. Lateral TRATAMIENTO:

Considerar: 1) oclusión en caso de mordida abierta, reposición espontánea.
2)Cuando hay interferencia oclusal, levante de mordida ligero desgaste o reposición suave del diente.
3)En desplazamientos severos, sobretodo hacia lingual exodoncia.

Cunha RF, Pugliesi DM, Percinoto C. Treatment of traumatized primary teeth: a conservative approach. Dent Traumatol 2007;23:360–3.

Luxación intrusiva (4,4 % - 10.5 %)

- Diagnóstico clínico :
  - dirección (vest.o palatina)
  - total o parcial
- CLASIFICACION:
  - grado I,más del 50%.
  - grado II,menos del 50%.
  - grado III completa.
- Diagnóstico Rx. :
  - oclusal y apical
  - anterior lateral
- Diagnóstico dif. :
  ¿exarticulación?

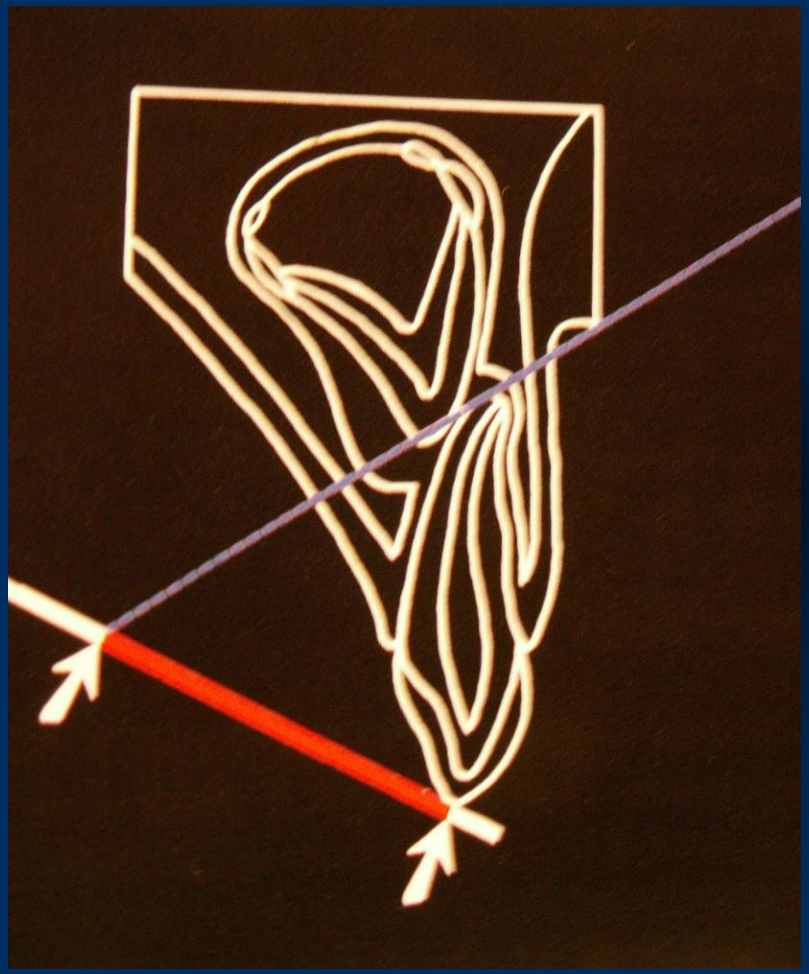



Colak I, Markovic D, Petrovic B, Peric T, Milenkovic A. A retrospective study of intrusive injuries in primary dentition. Dent Traumatol 2009;25:605–10.

TRATAMIENTO

TIPO I-reerupción en el 100%

TIPO II-III-se debe esperar, si no hay reerupción en 3 a 4 semanas, se recomienda extracción.

Andreasen recomienda esperar la reerupción hasta 3 meses (2010).

Cuando la reerupción se produce es menor el porcentaje de secuelas en la dentición permanente que cuando se hace la extracción (VON ARX.T. 1995)

Spinas E, Melis A, Savasta A. Therapeutic approach to intrusive luxation injuries in primary dentition. A clinical follow-up study. Eur J Paediatr Dent 2006;7:179–86.

Exarticulación 8 y 1,5%

Diagnóstico : descartar

Intrusión
Aspiración
Deglución
F. Nasales

Complicaciones

Pulpares

Al germen Permanente 12-69 %

Ravn JJ. Developmental disturbances in permanent teeth after intrusion of their primary predecessors. Scand J Dent Res 1976;84:137–41.

Prevención

"Lo esencial es invisible a los ojos".

Antoine de Saint-Exupéry

GRACIAS !

DR. GABRIEL DEMICHERI