

Estudio clínico de eficacia, duración y efectos adversos del implante de Ácido Hialurónico en el área Buco-Maxilo-Facial

Clinical study of the efficacy, duration and adverse effects of Hyaluronic Acid implants in the Oral-Maxillofacial area

Silvio Scardovi¹, Andrea Goglian², Paula Gendra³, Cecilia Gendra⁴

DOI: 10.22592/o2017n30a9

Resumen

Ensayo Clínico observacional y descriptivo, longitudinal y prospectivo de 22 meses de duración, en 40 pacientes de Facultad Odontología. UDELAR.

Objetivo: Valorar eficacia, duración y efectos adversos del implante de Ácido Hialurónico (A.H) realizado en surcos nasolabiales. (SNL)

Metodología: Ensayo clínico con implantación de A.H en la dermis media de SNL marcados, grado 2 al 5 en la escala diagnóstica WSRs.

Se obtuvieron y clasificaron registros clínico-fotográficos de cada caso, pre y post-aplicación por 12 meses utilizando las escalas WSRs, GAIS y PSSS. **Resultados:** expresados en tiempos, porcentajes y gráficos

Eficacia: muy buena =100 % casos

Duración media clínica efectiva: 10,5 meses

Efectos adversos al producto: cero %

Calificación de los pacientes: Bueno a Muy Bueno.

Conclusión: el AH inyectable a nivel dérmico (*TEOSYAL Deep Lines*[®]), es EFICAZ para corregir SNL. DURACION promedio 10,5 meses con efecto “caída lento”. REACCIONES ADVERSAS: cero.

Abstract

Clinical, observational and descriptive, longitudinal and prospective study lasting 22 months conducted on 40 patients treated at the School of Dentistry, Universidad de la República.

Objective: To assess the efficacy, duration and adverse effects of hyaluronic acid (HA) implants for nasolabial grooves (NLG).

Methodology: Clinical study of HA implantation in the mid-dermis in cases of deep NLG, grades 2 to 5 in the Wrinkle Severity Rating Scale (WSRS).

Clinical and photographic records of each case were obtained and classified pre and post-application for 12 months using the WSRs, GAIS and PSSS scales. Results: expressed in times, percentages and graphs.

Efficacy: very good = 100% cases.

Mean effective clinical duration: 10.5 months.

Adverse effects to the product: none.

Patient rating: Good to very good.

Conclusion: dermal injectable HA (*TEOSYAL Deep Lines*[®]) is effective to correct deep NLG. Average duration of 10.5 months with a “slow fall”. Adverse reactions: none.

Palabras clave: Ácido Hialurónico, Envejecimiento de la piel, Regeneración.

Keywords: hyaluronic acid; nasolabial grooves; regeneration; skin aging.

1 Prof. Titular de Cirugía BMF II. Facultad de Odontología Universidad de la República. Uruguay Especialista en Cirugía y Traumatología BMF.

2 Asistente de Cirugía BMF II. Facultad de Odontología. Universidad de la República. Uruguay. ORCID: 0000-0002-0838-5668.

3 Asistente de Cirugía BMF II. Facultad de Odontología. Universidad de la República. Uruguay. ORCID: 0000-0002-2146-9620.

4 Asistente de Cirugía BMF II. Facultad de Odontología. Universidad de la República. Uruguay. ORCID: 0000-0002-3236-4672.

Introducción y antecedentes

La mayor expectativa de vida de los individuos, la demanda estética de estos tiempos y el advenimiento de la rehabilitación odontológica con implantes dentales, ha puesto muy en evidencia la necesidad de corrección de algunos defectos sobre los tejidos blandos secuales al envejecimiento y/o edentación total o parcial del individuo⁽¹⁻⁸⁾.

El proceso de *envejecimiento* en la piel trae aparejado pérdidas de vascularización, de reproducción celular (fibroblastos), fibras colágenas y elásticas y fundamentalmente de AH, lo cual conlleva a la deshidratación y pérdida de volumen⁽¹⁻⁶⁾, como puede observarse en la Fig. 1.a y Fig. 1.b.

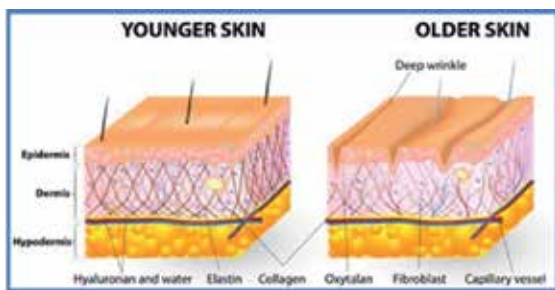


Fig. 1a

Modificada Extraída de: https://commons.wikimedia.org/wiki/File:Younger_skin_vs_older_skin.jpg




Fig. 1b

Extraída y modificada de: Goldberg D. Rejuvenecimiento facial. Un abordaje competo. Ed. Journal S.A 2010 Argentina

Actualmente hay numerosos casos de pacientes en tratamiento odontológico con alteraciones estéticas en la región perioral: SNL (también denominados naso-genianos), labios finos, flácidos e hipotónicos, queilitis angulares y pérdida del soporte natural de tejidos por envejecimiento.

Éstas alteraciones muchas veces son subdiagnosticadas por el odontólogo y ameritarían un tratamiento con rellenos dérmicos⁽³⁾ y otros productos (toxina botulínica)⁽⁷⁾. El AH sería actualmente el material más recomendado y el que más se acerca al implante ideal⁽⁵⁾. Es un polisacárido natural presente en el líquido extracelular de todos los seres vivos, idéntico en todas las especies y en todos los tejidos^(1-5,8-9-17) por lo cual no genera actividad inmunológica. Químicamente es un «glucosaminoglicano sulfatado» compuesto por unidades repetidas de disacáridos de: Ác. Glucurónico y N-acetil- D glucosamina unidos por ligandos alternantes: heparan, condroitín, **dermatan sulfato** y **heparina** (Fig.2). $PM_{AH} = 4$ millones Da y largo=10 micrones. Es producido por enzimas sintetasas de AH presentes en la membrana plasmática de los fibroblastos, y liberado al medio extracelular. Su molécula es lineal, uniforme, muy ácida, con numerosas cargas negativas, es altamente hidrofílica e hidrosoluble, características que le permiten atraer grandes cantidades de agua y sodio, lo que consecuentemente incrementa la hidratación y elasticidad de la piel. ^(1-6,8-17). Se dispone sin forma definida haciendo ovillos y entrelazándose como red o malla en la matriz extra-celular.

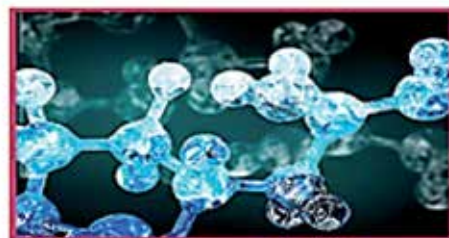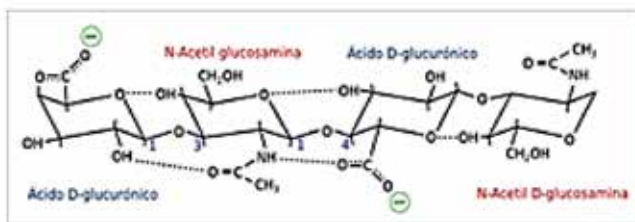


Fig. 2. Modificada Extraída de: https://commons.wikimedia.org/wiki/File:Younger_skin_vs_older_skin.jpg

El contenido corporal de AH en un adulto es de aprox. 15 grs., con un recambio diario de 2grs. El 56% del AH del organismo se encuentra en la piel. En la dermis y epidermis existen de 7 a 8 grs con una vida media corta de 4 días. La degradación es por endocitosis y luego por acción de enzimas hialuronidasas es convertido en H_2O y CO_2 . Con el envejecimiento, los fibroblastos van disminuyendo la capacidad de producción de AH y a su vez generan un AH de menor PM, perdiendo efecto hidratante. El aumento de radicales libres en el intersticio, también acelerara la destrucción molecular del AH^(8,14-17).

El **Objetivo** del presente trabajo es conocer la eficacia, duración y efectos adversos de la implantación por el odontólogo -en los SNL marcados- con una marca y tipo de AH disponible en el mercado Uruguayo (*TEOSYAL*[®]).

Material y Métodos

Ensayo Clínico realizado en la Cátedra de Cirugía BMF II de la Facultad de Odontología (UDELAR). El mismo está basado en la aplicación de implantes de AH: *TEOSYAL DeepLines*[®] inyectable, en la *dermis media* de SNL de 40 pacientes, para luego prospectivamente, observar clínico-fotográficamente su eficacia, duración, y efectos adversos.

Población: tamaño de la muestra: 40 pacientes, de muestreo no probabilístico. La afluencia fue por goteo de tipo intencional y por demanda o conveniencia del paciente durante los años 2015 y 2016. **Criterios de inclusión:** Hom-

bres y mujeres (n=40) de rango etario 35 a 75 años, con SNL marcados por envejecimiento, en pacientes dentados y/o rehabilitados protéticamente. Se incluyó los casos de grados 2 al 5 de la clasificación de *Wrinkle Severity Rating Scale (WSRS)*⁽¹⁸⁾ (Fig. 3). **Criterios de exclusión:** Enfermedades del colágeno y otras patologías agudas/crónicas, locales o sistémicas que contraindiquen el procedimiento. Antecedentes o presencia en la zona a tratar, de otros materiales de relleno biodegradables o permanentes. Negativa a firmar el consentimiento informado y/o al seguimiento clínico-fotográfico que pudiera ser publicado con finalidad científico-académica. Falta de rehabilitación protésica que fuera necesaria.

Diseño del estudio: Ensayo Clínico observacional y descriptivo, longitudinal y prospectivo de 12 meses de duración en cada paciente. Se obtuvo el aval del Comité de Ética Institucional y la autorización del Consejo de la Facultad de Odontología R.O.U. A cada paciente, se le realizó una historia clínica con consentimiento informado, en el cual se incluyó la autorización para publicar las fotografías del caso. El diseño metodológico comprendió: la implantación y control clínico-fotográfico de cada paciente por 12 meses en 5 (cinco) etapas: **1^{ra} etapa:** Selección y admisión de pacientes por goteo a la cátedra. Historia clínica, consentimiento informado y coordinación; **2^{da} etapa:** implantación del AH; **3^{ra} etapa:** recolección de la información. Registro de datos pre, intra y post- operatorios clasificados los mismos en mediatos (24,48,72 hs), semanales(1ra. y 2da.), y mensuales desde

el 1er. mes y por 12 meses a cada paciente. Al finalizar el mes 12, se registró la voluntad de los pacientes para repetir el tratamiento; 4^{ta} etapa: consolidación de datos; con análisis de los resultados estadísticos y presentación de un informe final; 5^{ta} etapa: publicación del trabajo. En los 40 casos se utilizó para el diagnóstico inicial y final (clínico-fotográfico) la clasificación

WSRS⁽¹⁸⁾, con grados del 2 al 5 por el operador responsable de la investigación. Para los controles post-implantes, también se utilizó la clasificación por: *WSRS*, y las escalas *Global de Mejoría Estética (GAIS)* de investigador y paciente: 1 a 5; y *de Satisfacción Propia de los Pacientes (PSSS)*: - 2 a + 2.^(19–22).

CLASIF. WSRS	PRESENTACIÓN DEL SURCO SNL	CLASIF. PSSS	DESCRIPCIÓN DE CONFORMIDAD	CLASIF. GAIS	MEJORIA ESTÉTICA
0	Ausente sin arruga visible	-2	Muy insatisfecho	1	Mucho mejor (MB)
1	Superficial. Arruga apenas visible	-1	Insatisfecho	2	Bastante mejor (B)
2	Poco marcado. Arruga leve	0	Medianamente satisfecho (R)	3	Algo mejor (R)
3	Moderadamente marcado. Arruga moderada	+1	Satisfecho (B)	4	Sin cambios
4	Largo y profundo con bordes definidos. Arruga grave	+2	Muy satisfecho (MB)	5	Peor
5	Muy largo y muy profundo con pliegue muy definido. Arruga extrema				

Fig. 3

Técnica: anestesia local infiltrativa terminal alta en fondo surco con 0.90 ml -mepivacaína al 2% -(uso odontológico)-, bilateral. Retroinyección de *TEOSYAL Deep Lines*[®] en la “*dermis media*” de los SNL, con técnica lineal y en abanico estandarizadas^(1–6,17), efectuadas por el mismo operador. El volumen máximo de AH empleado en cada SNL fue 1 cc. según el defecto hasta corregirlo a criterio de profesional y paciente. Se evaluaron “*Efectos Adversos*” del material y accesoriamente los “*Eventos Adversos*” de la técnica de aplicación, ocurridos en algunos casos. Atendiendo la solicitud y necesidad del paciente, se implantó AH en labios y otras zonas de alteraciones limítrofes a los surcos, para brindar una rehabilitación integral y estéticamente aceptable. En estos casos fue empleado AH de menor densidad (*Kiss y/o Global Action*)[®].

Recolección de la información: para la evaluación de la eficacia, duración y seguridad, se utilizaron tres parámetros:

1-Comparación por el operador del cambio de escala de valoración de arrugas (*WSRS*) mediante clínica y fotografías.

2-Comparación del cambio de mejoría estética (*GAIS*) de los pacientes.

3-Evaluación de los pacientes mediante escala de satisfacción propia (*PSSS*) y deseos de repetir el tratamiento.

La recopilación de datos y variables se realizó en planillas protocolizadas para todos los controles clínico-fotográficos (software *JPG*). En cada planilla se registró el defecto (preoperatorio), la eficacia del producto para corregirlo, la duración del efecto en meses, y todos los “*Efectos adversos*” y “*Eventos adversos*” desde el intraoperatorio hasta los 12 meses post-implantación. Una vez recolectados todos los datos, se tabularon con el programa *Microst Excel*. Por último se realizó un análisis estadístico descriptivo, con la ayuda del Software estadístico *SPSS* Versión 13.0, buscando frecuencias simples y porcentuales de las variables recolectadas.

Resultados

Edad promedio pacientes (p) 55 años.

Mujer=95% y hombre=5%.

Severidad media inicial SNL

WSRS = 3,5.

Media de la eficacia inmediata:

WSRS = 1,6

Severidad media final (12 meses)

WSRS = 2.

Eficacia y Duración: En el 100% de los casos tratados la corrección del defecto, duración y satisfacción fueron calificadas con puntuaciones de B a MB (escalas *GAIS* y *PSSS*).

Resultados de los controles:

A los 9 meses:

GAIS 28p(70%)=MB; 12p(30%)=B. y

PSSS 3p(7.5%)=B; 37p(92,5%)=MB.

A los 12 meses:

GAIS 11p(27.5%)=MB; 29p=72.5%=B. y

PSSS: 4p(10%)=B; 36p(90%)=MB,

observándose un efecto caída muy lento y sin retorno a la situación preoperatoria en ninguno de los casos a los 12 meses. Se presentan cuatro pacientes en la Fig.4.

La eficacia clínico-fotográfica estética observable como resultado de la implantación en los SNL fue promedialmente de 10,5 meses (**Permanencia**).

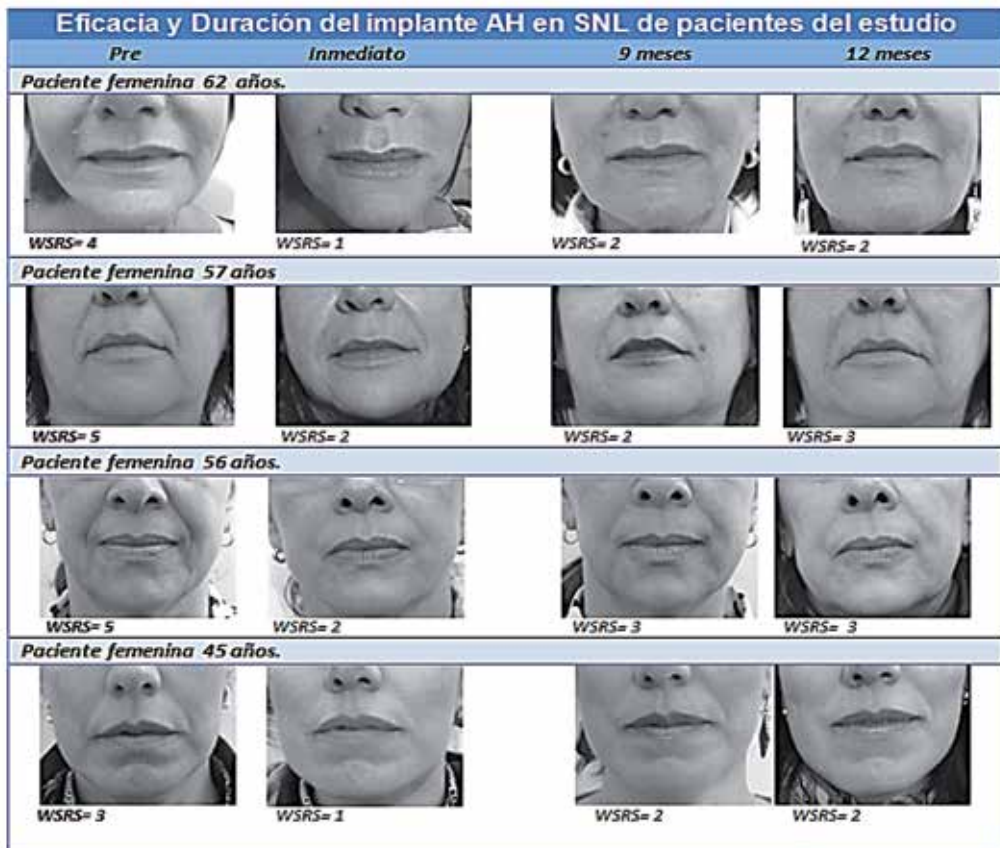

Fig. 4

En la Fig. 5 se presentan las tablas de las evaluaciones pre y post-implantes de las escalas *WSRS*, *GAIS* y *PSSS*, resultantes.

Clasificación inicial del SNL según Pacientes y Operador

CLASIF. WRSRS inicial	PRESENTACIÓN DEL SURCO SNL	Nº Pacientes = 40
0	Ausente sin arruga visible	0
Tipo 1	Superficial apenas visible	3
Tipo 2	Poco marcado	3
Tipo 3	Moderadamente marcado	18
Tipo 4	Largo y profundo con bordes definidos	12
Tipo 5	Muy largo y muy profundo con pliegue muy definido	4

REGISTROS DEL POSTOPERATORIO

9 meses					
WRSRS	Nº PAC.	PSSS	Nº PAC.	GAIS	Nº PAC.
0	0	-2	0	1	0
1	14	-1	0	2	0
2	16	0	0	3	0
3	10	+1	3	4	9
4	0	+2	37	5	31
5	0				

REGISTROS DEL POSTOPERATORIO Inmediato

WRSRS	Nº PAC.	PSSS	Nº PAC.	GAIS	Nº PAC.
0	0	-2	0	1	0
1	10	-1	0	2	0
2	24	0	0	3	0
3	6	+1	2	4	9
4	0	+2	38	5	31
5	0				

REGISTROS DEL POSTOPERATORIO

12 meses					
WRSRS	Nº PAC.	PSSS	Nº PAC.	GAIS	Nº PAC.
0	0	-2	0	1	0
1	10	-1	0	2	0
2	24	0	0	3	0
3	6	+1	2	4	9
4	0	+2	38	5	31
5	0				

Fig. 5

“EFECTOS ADVERSOS” al AH (material):
No se observaron.

“Efectos Adversos” al material AH:		
Nº Pacientes	Síntomas y signos	Porcentaje
40		Cero 0 %

Por la **Técnica inyectable** empleada para la implantación del AH (40 pacientes), se registraron algunos “**eventos adversos**”.

En 27 pacientes = 67,5%, **no hubo eventos**. En 13 pacientes = 32,5% de los casos tratados **los hubo** y remitieron entre 1 y 15 días, a excepción de dos nódulos en un paciente, que se disiparon en el curso de tres meses. Coexistieron “**eventos**” en algunos de los 13 casos: Hematomas (11), Induración (3), Inflamación con/sin enrojecimiento (2), Edema(2), Nódulo(1) -deposición fuera de plano del material- y Dolor(1). Descriptos en Gráf. 1.

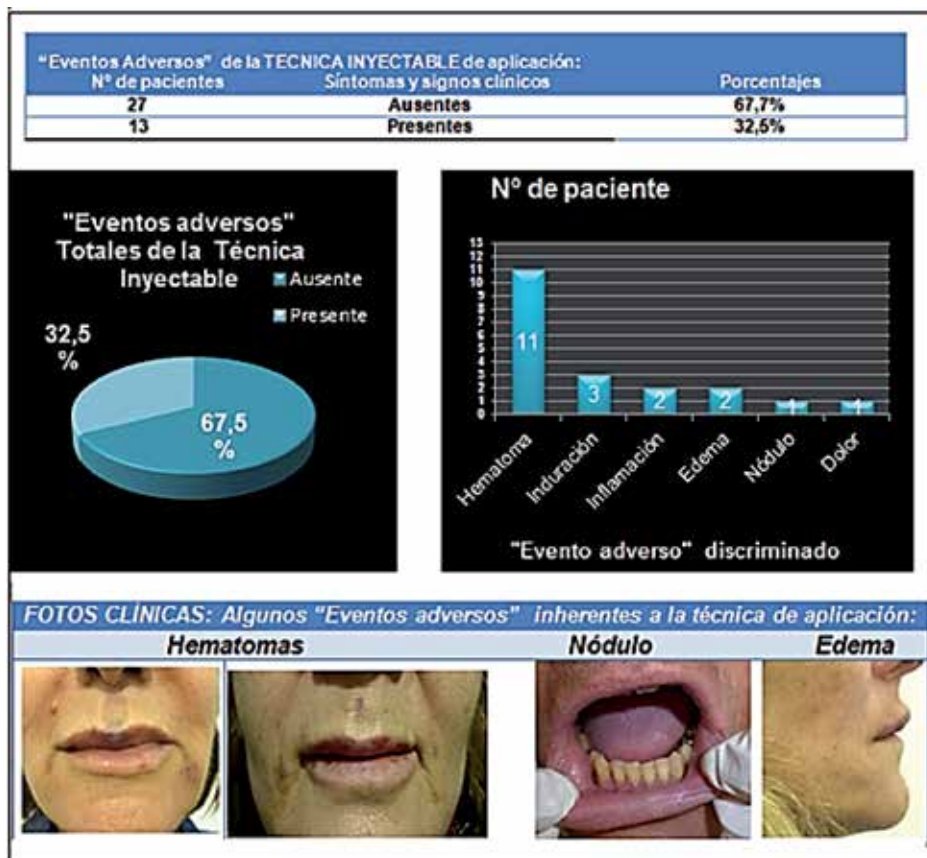
Discusión

Los resultados del estudio están orientados a la indicación y validación del tratamiento de los

SNL marcados, con implantes de AH en la disciplina odontológica. Dentro de los aspectos a someter a discusión, se encuentran la eficacia, duración y efectos adversos del producto.

EFICACIA. Si bien la literatura propone numerosos materiales^(1-17, 20-76) para el aumento de volumen de tejidos blandos: AH^(1-6,10-17,20-52), siliconas^(1,5,53-54), ácido poliláctico^(5,12,55-61), grasa autóloga^(1,5,12,62-64), colágeno^(1,5,12,65-70), hidroxiapatita de Ca^(1,5,12,71-75), polimetilmetacrilatos^(1,5,12,76), etc, ninguno de ellos cumple el 100% de las propiedades exigibles para un implante ideal^(1,3,5,12,15,17). Las mismas son: biocompatibilidad (sin efectos alérgicos, tóxicos, pirogénicos o teratogénicos), seguro e inerte, sin efectos adversos ni complicaciones (no desencadenar inflamaciones crónicas: granulomas, fibrosis, necrosis, etc). No migrar ni desplazarse, otorgando siempre un resultado natural. No ser permanente, y con duración de dos⁽¹⁷⁾ a cinco^(1,5) años, o cercana a ese tiempo.

El primer aspecto a someter a discusión, es si el AH implantado en la región perioral a diferentes niveles de la dermis, reúne las características citadas como ideales, con EFICACIA como para



Graf. 1

corregir los defectos de volumen de los SNL sin alterar la musculatura de la mímica de la región¹⁷. Con respecto a la PERTINENCIA del AH y no de otros productos, podemos aseverar que al ser un componente de la matriz «extracelular» en todos los vertebrados, es biocompatible, reabsorbible y no constituye un riesgo para la salud del individuo como fue demostrado por diferentes investigadores^(1-17,23-25,31). Los cuatro casos clínicos de la Fig.4, avalan la eficacia obtenida en la corrección de los SNL

en todos los pacientes. En la Fig. 1.b. se puede apreciar un esquema de los sectores dérmicos en los cuales es aplicable el AH^(1-5,17,25): “superficial”, “medio” (para SNL) y “profundo”. En el caso clínico de la Fig. 6, además de la corrección de los SNL, se muestra una implantación en la “*dermis superficial y media*” labial y peri-bucal de AH, donde se alcanza una mejoría estética muy importante (de frente y perfil del paciente). Los antecedentes históricos del uso médico del AH en sus comienzos (años 90), fueron en of-

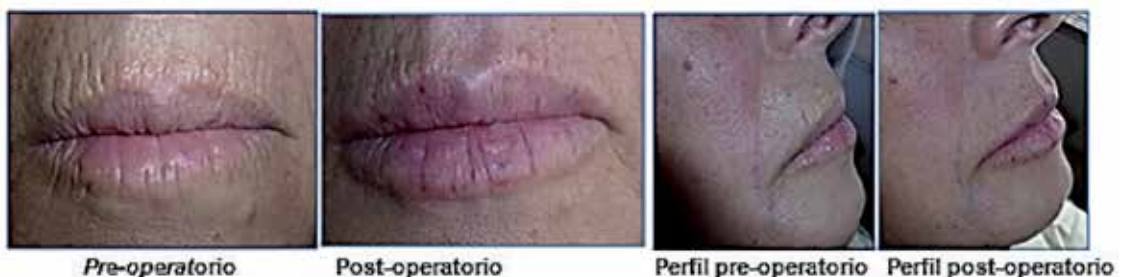

Fig. 6

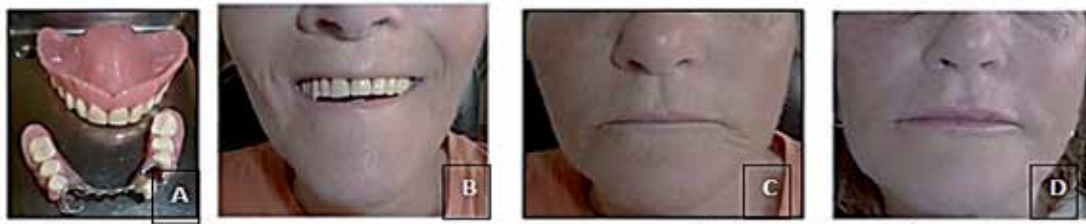

Fig.7. Eficacia estética del implante de AH en paciente portador de prótesis A- juego de prótesis. B-Aspecto funcional con prótesis instaladas. C-Aspecto en estética con prótesis instaladas. D- Aspecto estético del paciente con implante AH en estética

talmología y traumatología(1,3,5,17). La utilización estética en Europa, aparece en 1995 y en estomatología hacia los años 2000. En la última década, difundió fuertemente a la dermatología y odontología. El periódico Londinense The Telegraph de fecha 4/5/2008, cita al Prof. Dr. Bob Khanna como uno de los odontólogos pioneros del Reino Unido en ofrecer terapéuticas anti-envejecimiento mediante el arte de “escultura labial”⁽³⁾.

El uso de AH produce efecto de rejuvenecimiento de la piel científicamente comprobado por WILLIAMS S et al. (2009)²⁴. También en otros estudios se cita el aumento del número celular, de fibras, hidratación, etc.^(23,31-38).

En la revisión bibliográfica realizada en Uruguay no se hallaron publicaciones científicas odontológicas, con tratamientos de AH inyectable (*Pub Med; Timbó, Google Académico y Bireme*). Este ensayo clínico sería el primero en publicarse en la disciplina odontológica Uruguaya. Para el estudio se utilizó una marca disponible del mercado, aprobada por M.S.P./R.O.U. (TEOSYAL®), el cual se presenta en diferentes densidades, para los variados defectos.

En todos los tratamientos odontológicos la estética y la función son simultáneamente incluidas en la rehabilitación. En la Fig. 7. C, se corrobora en un caso clínico, la mejoría del tratamiento estético facial rehabilitador realizado solo con prótesis convencionales y luego con el agregado de AH: Fig.7. D.

Por ello, para algunos casos de colapsos de tejidos blandos por edad y/o edentación de la región peri-bucal, el implante de AH constituye el único tratamiento que puede generar un alta odontológica con rehabilitación integral desde

el punto de vista estético y funcional. Existen reportes consecuentes a pérdidas de volumen, de anomalías en la deglución⁽⁷⁷⁾, así como en disfunciones fonológicas⁽⁷⁸⁾ para la pronunciación de fonemas bi-labiales: *P-B-M*; o en labio-dentales: *F*, causados por labios muy delgados e incompetentes, situaciones que pueden pasar inadvertidas por los odontólogos y son solucionables con implantes de AH.

En referencia a las **Reacciones Adversas** causadas los por materiales de implantación, existen algunos reportes confrontados, quizás porque muchos autores y traducciones, utilizan indistintamente los términos: “*Reacción adversa*” y “*Evento adverso*”(Fig. 8). La prevalencia de los efectos adversos del AH de algunas fuentes consultadas, las cifran por debajo del 1%⁽⁷⁹⁾ y otras según la marca empleada, hasta un 3%⁽⁸⁰⁾, siendo las mismas fácilmente manejables y sin secuelas^(5,12). Para este estudio hemos considerado que la OMS⁽⁸¹⁾ y OPS⁽⁸²⁾ definen como “**Reacción Adversa**: a una respuesta nociva frente a un producto medicamentoso, no intencionada, y que se produce a dosis normalmente utilizadas en los seres humanos con finalidad preventiva, terapéutica...” El “**Evento Adverso**”⁽⁸³⁾ a diferencia de la *Reacción adversa* no está relacionado con el material, sino con la **Técnica empleada**⁽⁸³⁾, por lo cual desaparecerá en pocos días, aun cuando el producto persista implantado, con la excepción de aquellas “necrosis” por una ubicación del material muy superficial o embolizaciones del mismo. Existen reportes que no diferencian claro ambas eventualidades⁽⁸⁴⁾, tal cual se presentan en la Fig 8, cuyos conceptos se aplican al trabajo presentado.

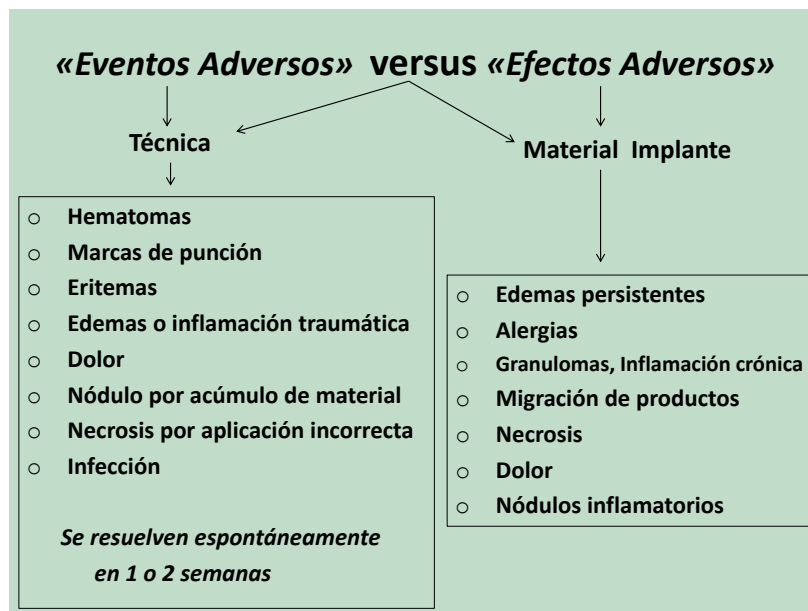


Fig. 8

Los primeros AH utilizados, fueron de origen animal (crestas de gallos, globo ocular de peces, etc), y arrastraban ciertas impurezas antigénicas que afectaban la seguridad del producto^(3,5,12,17,84). Por ello la literatura de la época reportó, diversas reacciones adversas del AH: hipersensibilidad, granulomas, necrosis, etc. Dichos sucesos, fueron superados en el tiempo por el empleo de la bioingeniería para su síntesis^(3-5,12,15,17,84), Otros materiales de relleno actuales siguen presentando variadas e importantes reacciones adversas^(1,5,17,84-100), por lo cual no es recomendado realizar combinaciones de AH con otros materiales, ni marcas comerciales que no posean un estricto control de calidad^(1,4-5,84,87,93).

El AH actualmente es obtenido por biotecnología^(3-5,9-12,15-17,84). Es un producto “NAHSA” (Non Animal Hyaluronic Acid). También se obtiene a partir de cepas de bacterias cultivadas en condiciones muy exigentes, dando como resultado un AH puro, por lo que actualmente es el material de relleno más utilizado, con la ventaja de no requerir un test de alergia previo a su aplicación^(17,84). La presentación es en gel visco-elástico transparente en una jeringa estéril de 1cc., de muy fácil manipulación. Al

ser depositado en la dermis, actúa rellenando el espacio existente entre las fibras de colágeno y elastina de la piel, con lo que se recupera el volumen e hidratación natural de la misma (Fig. 1), que se ha ido perdiendo con el paso de los años⁽²³⁻²⁴⁾. También estimula la proliferación celular y la neosíntesis de colágeno a partir de los fibroblastos envejecidos otorgando un rejuvenecimiento a la piel^(23-24,27-28,31). En general el déficit de los ácidos hialurónicos actuales, se encuentra solamente en su DURACIÓN, ya que no alcanzan el estándar ideal pautado de permanencia (2 a 5 años) para los implantes dérmicos^(3,5-7,12,17,26). Existen estudios que informan que la duración visible y efectiva al inicio del tratamiento es corta, aproximadamente de 6 meses^(3,5-17), pero con la ventaja de una desaparición gradual, sin presentar un efecto caída brusco. Se va reabsorbiendo progresivamente conjuntamente con el AH endógeno, aunque en una forma más lenta, mediante un proceso enzimático (hialuronidasas, beta-D-glucuronidasa, etc), que culmina en H₂O y CO₂. Hoy en día las diversas marcas comerciales, compiten y buscan extender su duración por diversos mecanismos. Algunos productos que ya cuentan con la aprobación de la FDA, presentan

una modificación mínima en la molécula del AH, para conseguir una forma física diferente y más estable, la cual hace aumentar su tiempo de permanencia en los tejidos⁽⁸⁴⁾. Todas las marcas tienen diferentes presentaciones en cuanto al tamaño de las partículas y a la densidad del AH, obtenida por el entrecruzamiento de las cadenas (proceso de reticulación). El grado de viscosidad del AH depende directamente del entrecruzado de sus cadenas y del reticulado o la malla que formen^(3,5,9-11,17,25-26,36,84). Los de mayor reticulado consiguen mejores resultados de duración por enlentecer la degradación del gel inyectado. Los anteriores y con partículas de mayor tamaño, son *aún más densos y se indican para surcos o depresiones mayores*^(20,22,43,46,84), como es el caso de los SNL tratados en el presente estudio con *TEOSYAL Deep Lines*[®]. Los AH de bajo reticulado y con partículas más pequeñas y medianas, son más fluidos y están indicados para tratamientos labiales y otros^(3,5,17,22,25-26,36-39,84) (Fig. 6-7). Diversos estudios coinciden^(1,20-23,84) en que la duración media del AH independientemente del tipo y la marca, es multifactorial dependiendo también de: la clase de piel, hábitos del paciente, edad, profundidad de la arruga, volumen inyectado y los diferentes niveles de la aplicación dérmica (*superficial, media o profunda*). Para este estudio se empleó una única marca registrada (*TEOSYAL Deep Lines*[®]) a nivel de la *dermis media de SNL* y se obtuvieron resultados de “buenos (B) a muy buenos (MB)” en forma inmediata, manteniéndose estas calificaciones hasta los 12 meses, según las observaciones de operador y paciente. Duración estética aceptable promedio del total de casos: 10,5 meses.

Conclusiones

El AH tipo “NAHSA”, utilizado en la disciplina odontológica, resultó ser EFICAZ para corregir SNL, alcanzando mejorías estéticas de B a MB según escalas *WSRS*, *GAIS* y *PSSS*. Severidad media inicial *WSRS*= 3,5; Corrección

media inmediata *WSRS*= 1,6 ; Severidad media al año *WSRS*= 2.

No se registraron REACCIONES ADVERSAS en la totalidad de los casos tratados con *TEOSYAL*[®], por lo que la SEGURIDAD del material es buena, observándose en 32,5 % de los casos “Eventos adversos” de la técnica.

La DURACIÓN del buen efecto estético observable clínico-fotográficamente en los SNL fue promedialmente de 10,5 meses (PERMANENCIA). En todos los casos se observó un efecto “caída muy lento” y la voluntad generalizada de los pacientes para retratamiento luego del año. Se resalta la necesidad de nuevos estudios clínicos para evidenciar y establecer una comparación de resultados usando otras variables, como por ejemplo: las marcas comerciales, diferentes zonas maxilo-faciales, etc.

Referencias

1. David J. Goldber DJ. Rejuvenecimiento Facial. Un abordaje completo. Ed. Journal. Argentina.2010.
2. Carruthers J, Narurkar VA. Tratamiento de los labios y ángulos de la boca. In: Carruthers J. Aumento de Tejidos blandos. Madrid: Elsevier, 2006. pp 109.
3. Rodriguez E et al: Materiales de relleno en el área orofacial. Dentum.2009;9(1):36-41.
4. Lemperle G, Morhenn Vand Charier U. Human histology and persistence off varios injectable filler substances for soft tissue augmentation. Aesthetic plast Surg, 2003;27:354
5. Jacovella PJ. Correcciones Faciales Estéticas con Rellenos Inyectables. Buenos Aires: AKADIA, 2008.
6. Bowman PH, Narins RS. Hilanos y aumento de tejidos blandos. In: Carruthers J, Carruthers A, Dover JA, Murad A. Aumento de tejidos blandos. Madrid: Elsevier, 2006. p33.
7. Rzyany V, Dil Müller D, Grablowitz D, Heckmann M, Caird D. Repeated Boudinun toxin A injection for the threatments of lines in the upper face: a retrospective study of 4.103 treatments in 945 patients. Dermatol Surg 2007; 33(Sp 1): S18-25
8. Personell J. Anatomía, Fisiología e bioquímica da pele normal e do envelhecimento cutane. Cosmetria a Ciencia da beleza. Revinter 2004. p3-26

9. Carruthers J, Klein AW, Carruthers A, Glogau RG, Canfield D. Safety and efficacy of nonanimal stabilized hyaluronic acid for improvement of the mouth corners. *Dermatol. Surg.* 2005;31:276-80
10. Bezzola A, Micheeles P, Esthelis AC. Hialurónico de diseño Suizo. *J Med. Esth Chr Dern.* 2005;32:11
11. Friedman PM et al. Safety data of injectable nonanimal stabilized hyaluronic acid gel for soft tissue augmentation. *Derm. Surg.* 2002;28:491-4
12. Sanchez C, Candelas D, Ruiz RR. *Materiales de relleno: tipo indicaciones y complicaciones. Actas dermosifiliogr.* 2010;101(5):381-393
13. Necas J, Bartosikova L, Brauner P, Kolar J.. Hyaluronic acid (hyaluronan): a review. 2008. *Veterinarni Medicina* 53:397-411.
14. Fraser JRE, Laurent TC, Laurent UBG.. Hyaluronan: its nature, distribution, functions and turnover. *J Int Med* 1997; 242:27-33.
15. Balazs EA et al. *Hyaluronan Biomaterials.: Medical applications. In: Wise DL et al. Handbook of Biomaterials and Applications. New York: Marcel Dekker. 1995. p2719-2741.*
16. Ogden A, Griffiths T.W. A review of minimally invasive cosmetic procedures. *Br J Dermatol.* 2008; 159:1036-50.
17. Erazo JP, De Carvalho AC et al. Relleno facial con ácido hialurónico: técnica de pilares y malla de sustentación. Principios básicos para obtener una remodelación facial. *Cirugía Plástica Ibero-Latinoam* 2009; 35(3).
18. Day D, et al. The Wrinkle Severity Rating Scale: a validation study. *Am.J Clin Dermatol.* 2004; 5(1): 49-52
19. Larson L, Rovers J, Mackeigan L. Patient satisfaction with pharmaceutical care: update of a validated instrument. *J Am Pharm Assoc* 2002;42(1):44-50.
20. Narins R, Brandt F, Leyden J, Lorenc ZP, Rubin M, Smith S. A randomised, double-blind, multicenter comparison of the efficacy and tolerability of Restylane versus Zylplast for the correction of nasolabial folds. *Derm. Surg.* 2003;29:588-95
21. Baumann LS, Shamban AT, Lupo MP, Monheit GD, Thomas JA, Murphy DK, Walker PS. Comparison of smooth-gel hyaluronic acid dermal fillers with cross-linked bovine: a multicenter, double-masked, randomized, within-subject study. *Dermatol Surg.* 2007;33(Suppl 2):S128-35.
22. Nast A, Reytan N, Harmann V, Pathirana D, Backmann F, Erdmann R, Rzany B. Efficacy and Durability of Two Hyaluronic Acid-Based Fillers in the Correction of Nasolabial Folds: Results of a Prospective, Randomized, Double-Blind, Actively Controlled Clinical Pilot Study. *Dermatology Surg* 2011; 37(6): 768-775
23. Grimes PE, Thomas JA, Murphy D.K. Safety and effectiveness of hyaluronic acid fillers in skin of color. *J Cosmet Dermatol* 2009;8:162-8.
24. Williams S, Tamburic S, Weber M. Changes in skin physiology and clinical appearance after microdroplet placement of hyaluronic acid in aging hands. *J Cosmetic Dermatol* 2009; 8(3): 216-225.
25. Klein AW. Techniques for soft tissue augmentation: an "A" to "Z". *Am J ClinDermatol* 2006;7:107-20.
26. Anido J, Félix S, Jarne C, Milotich A, Moreu C, Ruíz-De-Cueto S, Serna M, Ulecia M, Vaquero-Pérez MM. Reunión de consenso para recomendaciones sobre la gama de productos Restylane Skinboosters®. *Rev. Plastic Ibero-latinoam* 2016; 42 (2): 187-195. doi: 10.4321/S0376-78922016000200013
27. Kerscher M, Bayrhammer J, Reuther T. Rejuvenating influence of a stabilized hyaluronic acid-based gel of nonanimal origin on facial skin aging. *Dermatol Surg.* 2008; 34 (5): 720-726.
28. Reuther T, Bayrhammer J, Kerscher M. Effects of a threesession skin rejuvenation treatment using stabilized hyaluronic acid-based gel of non-animal origin on skin elasticity: a pilot study. *Arch Dermatol Res* 2010; 302 (1): 37-45.
29. Gubanova EI, Dyachenko YY, Rodina MY, Koliyeva MK. New hydrobalance technology based on stabilized hyaluronic acid for long-term skin hydration. *Esteticheskaya Meditsina (Aesthetic Medicine)* 2010; 1:94-1098.
30. Distanti F, Pagani V, Bonfigli A. Stabilized hyaluronic acid of non-animal origin for rejuvenating the skin of the upper arm. *Dermatol Surg.* 2009; 35(Suppl 1): 389-393.
31. Ribé A, Ribé N. Neck skin rejuvenation: histological and clinical changes after combined therapy with a fractional nonablative laser and stabilized hyaluronic acid-based gel of non-animal origin. *J Cosmet Laser Ther.* 2011; 3(4): 154-161.
32. Dierickx C. Injections of stabilized hyaluronic acid gel containing lidocaine for the treatment of depressed facial acne scars: 5-month results. Poster presented at 17th IMCAS, Paris, January 2015.
33. Halachmi S, Ben Amitai D, Lapidoth M. Treatment of acne scars with hyaluronic acid: an improved approach. *J Drugs Dermatol.* 2013; 12 (7): e121-123.

34. Streker M, Reuther T, Krueger N, Kerscher M. Stabilized hyaluronic acid-based gel of non-animal origin for skin rejuvenation: face, hand, and décolletage. *J Drugs Dermatol*. 2013; 12(9): 990-994.
35. Lee BM, Han DG, Choi WS. Rejuvenating Effects of Facial Hydrofilling using Restylane Vital. *Arch Plast Surg*. 2015; 42 (3): 282-287.
36. Bertucci V, Lynde CB. Current Concepts in the Use of Small- Particle Hyaluronic Acid. *Plast Reconstr Surg*. 2015 ;136 (5 Suppl): 132S-138S.
37. Gubanova EI, Starovatova PA, Rodina MY. 12-month effects of stabilized hyaluronic acid gel compared with saline for rejuvenation of aging hands. *J Drugs Dermatol*. 2015 ;14 (3): 288-298.
38. Fagien S. Facial soft tissue augmentation with hyaluronic acid fillers: Juvederm and Restylane: practical considerations for their use. In: Cohen SR, Born TM., editors. *Facial rejuvenation with fillers*. Spain: Saunders Elsevier; 2009. p11-21.
39. Hirsch RJ, Narurkar V, Carruthers J. Management of injected hyaluronic acid induced Tyndall effects. *Lasers Surg Med*. 2006; 38:202-4.
40. Buck DW, Alam M, Kim J.Y.S. Injectable fillers for facial rejuvenation: a review. *J Plast Reconstr Aesthet Surg*. 2009; 62:11-8.
41. Carruthers JDA, Glogau RG, Blitzer A, Anderson RL, Cohen JL, Cox SE, et al, The Facial Aesthetics Consensus Group Faculty. Advances in facial rejuvenation: toxin botulinum type a, hyaluronic acid dermal fillers, and combination therapies—consensus recommendations. *Plast Reconstr Surg*. 2008; 121(Suppl):5-30.
42. Beasley KL, Weiss MA, Weiss R.A. Hyaluronic acid fillers: a comprehensive review. *Facial Plastic Surg*. 2009; 25:86-94.
43. Arlette JP, Trotter M.J. Anatomic location of hyaluronic acid filler material injected into nasolabial fold: a histologic study. *Dermatol Surg*. 2008; 34(Suppl 1):S56-63.
44. Hilinski JM, Cohen S.R. Volumetric use of injectable fillers in the face. In: Cohen S.R., Born T.M., editors. *Facial rejuvenation with fillers*. Spain: Saunders Elsevier; 2009. p77-92.
45. Kablik J, Monheit GD, Yu L, Chang G, Gershkovich J. Comparative physical properties of hyaluronic acid dermal fillers. *Dermatol Surg*. 2009; 35:302-12.
46. Klein AW, Fagien S. Hyaluronic acid fillers and botulinum toxin type A: a rationale for their individual and combined use for injectable facial rejuvenation. *Plast Reconstr Surg*. 2007; 120(Suppl):81-8.
47. Rubin MG. Treatment of nasolabial folds with fillers. *Aesthet Surg J*. 2004; 24:489-93.
48. Lambros VS. Hyaluronic acid injections for correction of tear trough deformity. *Plast Reconstr Surg*. 2007; 120(Suppl):74-80.
49. Wu WTL. Periorbital rejuvenation with injectable fillers. In: Cohen S.R., Born T.M., editors. *Facial rejuvenation with fillers*. Spain: Saunders Elsevier; 2009. 93-105.
50. Clark CP. Animal-based hyaluronic acid fillers: scientific and technical considerations. *Plastic Reconstr Surg*. 2007; 120(Suppl):27S-32S.
51. Wang F, Garza LA, Kang S, Varani J, Orringer JS, Fisher GJ, et al. In vivo stimulation of the novo collagen production cause by cross-linked hyaluronic acid dermal filler injection in photodamaged human skin. *Arch Dermal*. 2007; 143:155-63.
52. Alam M, Levy R, Pavjani U, Ramirez JA, Guittart J, Veen H, et al. Safety of radiofrequency treatment over human skin previously injected with medium-term injectable soft-tissue augmentation materials: a control pilot trial. *Lasers Surg Med*. 2006; 38:205-10.
53. Narins RS, Beer K. Liquid injectable silicone: a review of its history, immunology, technical considerations, complications, and potential. *Plast Reconstr Surg*. 2006; 118(3Suppl):S77-84.
54. Jones DH, Carruthers A, Orentreich D, Brody HJ, Lai MY, Azen S, et al. Highly purified 1000-cSt silicone oil for treatment of human immunodeficiency virus associated facial lipoatrophy: an open pilot trial. *Dermatol Surg*. 2004; 30:1279-86.
55. Sadove R. Injectable poly-L-lactic acid: a novel sculpting agent for the treatment of dermal fat atrophy after severe acne. *Aesthetic Plast Surg*. 2009; 33:113-6.
56. Vlegaar D. Soft tissue augmentation and the role of Poly-L-lactic acid. *Plast.Reconstr. Surg*.2006;118(Suppl):46S-54.
57. Butterwick K, Lowe NJ. Injectable poly-L-lactic acid for cosmetic enhancement: learning from the European experience. *J Am Acad Dermatol*. 2009; 61:281-93.
58. Bauer U. Improvement of facial aesthetics at 40 months with injectable poly-L-lactic acid (PLLA). Houston: International Society of Aesthetic Plastic Surgery; 2004.
59. Moyle GJ, Brown S, Lysakova L, Barton SE. Long term safety and efficacy of poly-L-lactic acid in the

- treatment of HIV-related facial lipoatrophy. *HIV Med.* 2006; 7:181-5.
60. Salles AG, Lotierzo PH, Giménez R, Camargo CP, Ferreira M.C. Evaluation of the Poly-L-Lactic acid implant for the treatment of the nasolabial fold: 3 year follow-up evaluation. *Aesthetic Plastic Surg.* 2008; 108:496-504.
 61. Gogolewski S, Jovanovic M, Perren SM, Dillon JG, Hughes M.K. Tissue response and in vivo degradation of selected polyhydroxyacids: polylactides (PLA), poly (3-hydroxybutyrate) (PHB), and poly (3-hydroxybutyrate-co-3-hydroxyvalerate) (PHB/VA). *J Biomed Mater Res.* 1993; 27:1135-48.
 62. Glasgold M, Lam SM, Glasgold R. Autologous fat grafting for cosmetic enhancement of the perioral region. *Facial Plastic Surg Clin North Am.* 2007; 15:461-70.
 63. Bucky LP, Kanchwala A.K. The role of autologous fat and alternative fillers in the aging face. *Plast Reconstr Surg.* 2007; 120(Suppl):89-96
 64. Bauer UUI, Born T.M. Shaping the future: new outcomes in Europe. En: Cohen S.R., Born T.M., editors. *Facial rejuvenation with fillers.* Spain: Saunders Elsevier; 2009. 121-34.
 65. Bauman L. Cosmoderm/Cosmoplast (human bioengineered collagen) for the aging face. *Facial Plast Surg.* 2004; 20:125-8
 66. Matarasso SL. Injectable collagens: lost but not forgotten--a review of products, indications, and injection techniques. *Plast Reconstr Surg.* 2007; 120(Suppl):17-26.
 67. Smith KC. Repair of acne scars with Dermicol-P35. (collagen) *Aesthet Surg J.* 2009; 29(3Suppl):S16-8.
 68. Monstrey SJ, Pitaru S, Hamdi M, Van Landuyt K, Blondeel P, Shiri J, et al. A two-stage phase I trial of Evolence 30 collagen for soft tissue contour correction. *Plast Reconstr Surg.* 2007; 120:303-11.
 69. Carruthers J, Carruthers A. Two-center Canadian report on the safety and effectiveness of Evolence Breeze collagen. *J Drugs Dermatol* 2009; 8:830-4.
 70. Inglefield C. Nonsurgical hand rejuvenation with Dermicol-P35 30G. *Aesthet Surg J* 2009; 29(Suppl):S19-21.
 71. Marmur ES, Phelps R, Goldberg D.J. Clinical, histologic and electron microscopic findings after injections of a calcium hydroxiapatite filler. *J Cosmet Laser Ther.* 2004; 6:223-6.
 72. Busso M, Karlsberg P.L. Cheek augmentation and rejuvenation using injectable calcium hydroxylapatite (Radiesse). *Cosmetic Dermatol* 2006; 19:583-8.
 73. Berlin A, Cohen JL, Goldberg D.J. Calcium hydroxylapatite for facial rejuvenation. *Sem Cutan Med Surg* 2006; 25:132-7.
 74. Jansen DA, Graivier M.H. Evaluation of a calcium hydroxyapatite-based implant (Radiesse) for facial soft tissue augmentation. *Plast Reconstr Surg.* 2006; 118(3 Suppl):S22-30.
 75. Marmur ES, Al Quran H, De Sa Earp AP, Yoo J.Y. A five-patient satisfaction pilot study of calcium hydroxylapatite injection for treatment of aging hands. *Dermatol Surg.* 2009; 35:1978-84.
 76. Piacquadio D, Smith S, Anderson R. A comparison of commercially available polymethylmethacrylate-based soft tissue fillers. *Dermatol Surg.* 2008; 34(Suppl 1):S48-52.
 77. Saez Carriera, Camona M, Jiménez-Quintana Z, Alfaro X. Cambios bucales en el adulto mayor. *Rev. Cubana Estomatología [internet]* 2007; 44(4). Cited: 30 set 2017. Available from: http://scieloprueba.sld.cu/scielo.php?script=sci_arttext&pid=S0034-75072007000400011&lng=es&nrm=iso
 78. Schindler JS, Kelly JH. Swallowing disorders in the elderly. *Rev Laryngoscope.* 2002; 112(4):589-602.
 79. Friedman PM, Mafong EA, Kaubar AN, Geroneus RG. Safety data of injectable nonanimal stabilized hyaluronic acid gel for soft tissue augmentation. *Derm surg.* 2002;28:491-4
 80. Matarasso SL, Carruthers JD, Jewell ML. Consensus Recommendations for Soft-Tissue Augmentation with Nonanimal Stabilized Hyaluronic Acid (Restylane). *Plastic Surg* 2006; 117(Suppl 3):3S-34S.
 81. Organización Mundial de la Salud. Vigilancia de la seguridad de los Medicamentos: Sistema de notificación para el público en general. Ginebra: OMS, 2012. Cited 30 set 2017. Available from: <http://apps.who.int/medicinedocs/documents/s21836es/s21836es.pdf>
 82. Organización Panamericana de la Salud. Red Panamericana de Armonización de la Reglamentación Farmacéutica. Grupo de trabajo en farmacovigilancia. Buenas prácticas de farmacovigilancia Américas.[internet]. Washinton: OPS, 2010. Cited: 30 set 2017. Available from: <http://apps.who.int/medicinedocs/documents/s18625es/s18625es.pdf>
 83. Laporte JR. Términos utilizados en investigación Clínica. En: Principios básicos de investigación clínica. 2da. ed. Barcelona: Satra Zéneca, 2001.

84. CiFuentes T, Signes F. Estudio de efectos adversos tras tratamiento con implantes de ácido hialurónico. [Tesis]. [Barcelona]: Universidad de Barcelona, 2009. 63p. Available from: <http://semcc.com/master/files/Hialuronico%20y%20efectos%20adversos%20-%20Dras.%20Cifuentes%20y%20Signes.pdf>
85. Narins RS. Minimizing adverse events associated with poly-L-lactic acid injection. *Dermatol Surg.* 2008; 34(Suppl 1):S100-4.
86. Cohen JL. Understanding, avoiding, and managing dermal filler complications. *Dermatol Surg.* 2008; 34(Suppl 1):S92-9.
87. Alijotas-Reig J, García-Giménez V. Delayed immune-mediated adverse effects related to hyaluronic acid and acryl hydrogel dermal fillers: clinical findings, long-term follow-up and review of the literature. *J Eur Acad Dermatol.* 2008; 22:150-61.
88. Alam M, Dover JS. Management of complications and sequelae with temporary injectable fillers. *Plast Reconstr Surg.* 2007; 120(Suppl 120):98S-105.
89. Reisberger EM, Landthaler M, Wiest L, Schröder J, Stolz W. Foreign body granulomas caused by polymethylmethacrylate microspheres: successful treatment with allopurinol. *Arch Dermatol.* 2003; 139:17-20.
90. Alcalay J, Alcalay R, Gat A, Yorav S. Late-onset granulomas reaction to Artecoll. *Dermatol Surg.* 2003; 29:859-62.
91. Lemperle G, Romano JJ, Busso M. Soft tissue augmentation with Artecoll: 10 year history, indications, techniques and complications. *Dermatol Surg.* 2003; 29:573-87.
92. Angus JE, Affleck AG, Leach IH, Millard L.G. Two cases of delayed granulomatous reactions to the cosmetic filler Dermalive, a hyaluronic acid and acrylic hydrogel. *Br J Dermatol.* 2006; 155:1077-8.
93. Rossner M, Rossner F, Bachmann F, Wiest L, Rzany B. Risk of severe adverse reactions to an injectable filler based on a fixed combination of hydroxyethylmethacrylate and ethylmethacrylate with hyaluronic acid. *Derm Surg.* 2009; 35:367-74.
94. Lemperle G, Gauthier-Hazan N, Wolters M, Eisenmann-Klein M, Zimmermann U, Duffy DM. Foreign body granulomas alter all injectable dermal fillers: part I. Possible causes. *Plast Reconstr Surg.* 2009; 123:1842-63.
95. Lemperle G, Gauthier-Hazan N. Foreign body granulomas after all injectable dermal fillers: part II. Treatment options. *Plast Reconstr Surg.* 2009; 123:1864-73.
96. Dadzie OE, Mahalingam M, Parada M, El Helou T, Philips T, Bhawan J. Adverse cutaneous reactions to soft tissue fillers- a review of the histological features. *J Cut Pathol.* 2008; 35:536-48.
97. Morhen VB, Lemperle G, Gallo RL. Phagocytosis of different particulate dermal filler substances by human macrophages and skin cells. *Dermatol Surg.* 2002; 28:484-90.
98. Conejo-Mir JS, Guirado SS, Muñoz MA. Adverse granulomatous reaction to Artecoll treated by intralesional 5-fluorouracil and triamcinolone injections. *Dermatol Surg.* 2006; 32:1079.
99. Sánchez García V, Sanz Trelles A. Superficial granulomatous hypoderma: successful treatment with minocycline. *J Eur Acad Dermatol Venereol.* 2006; 20:1134-5.
100. Gladstone HB, Cohen JL. Adverse effects when injecting facial fillers. *Sem Cutan Med Surg.* 2007; 26:34-9.

Silvio Scardovi: silant@adinet.com.uy

Fecha de recibido: 05.05.2017 – Fecha de aceptado: 06.07.2017