

Taller 1 - Momento idóneo para la inserción del implante, inmediato, temprano o diferido

Workshop 1 - Ideal moment for implant insertion, immediate, early or delayed

Adriana Ramos Yannuzzi¹

Introducción

Decidir el momento de inserción del implante es esencial para lograr los objetivos propuestos en todo tratamiento rehabilitador implanto-prostodóncico, asegurando a largo plazo la estética y función de la restauración, con mínima morbilidad. La indicación de extracción puede ser muy variada, desde caries extensas que imposibilitan su rehabilitación, procesos infecciosos agudos o crónicos de índole endodóncico, periodontal o traumatismos; el diagnóstico y plan de tratamiento debe determinar la indicación y el momento oportuno para realizarla. La rehabilitación funcional y estética a través de implantes, dependerá de su inserción óptima en un proceso alveolar apto⁽¹⁾. El hueso alveolar es un tejido dependiente del diente, que se desarrolla conjuntamente durante la erupción dental y se remodela con su pérdida. Las alteraciones dimensionales consecuentes a la extracción, tendrán una acción directa en la conducta clínica a seguir. Como resultado del modelado y remodelado alveolar se describe en la literatura una pérdida en alto y ancho durante los primeros 6 meses; estos cambios en sentido vertical se visualizan en torno al 11 y 22% a los seis meses post extracción y horizontal-

mente un 32% a los 3 meses, alcanzando un 63% a los 6 meses⁽²⁾. Los estudios han demostrado que la pérdida ocurre principalmente en la cortical ósea vestibular⁽³⁾. El efecto de la pérdida ósea se magnifica y varía en función de extracciones múltiples, ausencia de piezas adyacentes, calidad ósea y presencia de infección^(3,4). El mayor porcentaje de variación respecto a los cambios dimensionales ocurre en el primer mes y continúa en menor porcentaje los meses consecutivos⁽²⁾, dando como resultado la pérdida de contorno en los tejidos blandos y duros. El rango de estos cambios de dimensión tiene una variación interindividual; expresándose en el biotipo gingival fino una mayor predisposición a presentar reabsorción y recesión que los pacientes con fenotipo grueso y escasamente festoneado. La literatura expresa que la zona de mayor riesgo de reabsorción es el centro vestibular, resultando en menores cambios dimensionales a nivel proximal^(3,5). Se identificó un espesor óseo vestibular menor o igual a 1mm como factor crítico asociado con la reabsorción vestibular; los fenotipos de pared delgada visualizan pronunciadas pérdidas verticales con una medida de 7.5 mm en comparación con fenotipos de

1 Prof. Adj. Cátedra de Oclusión y Prostodoncia. Docente Carrera de Especialización en Implantología Oral y Maxilo-Facial. Universidad de la República. Uruguay.

pared gruesa con pérdidas de 1.1 mm^(6,7). La inserción del implante inmediato, en el sitio fresco de extracción, no modifica la dinámica ósea de remodelación. Los resultados de estudios clínicos, radiográficos e histológicos, indican que la cicatrización ósea de sitios con inserción inmediata continúa con su proceso de remodelado⁽³⁾. Según Corbella⁸, la implantación inmediata en sitios con patología periapical tendrá éxito clínico equivalente a los alcanzados cuando los implantes se colocan en sitios sin patología periapical, cuando se instaura un protocolo riguroso médico y quirúrgico, sin embargo, son necesarios más estudios que confirmen la predictibilidad a largo plazo del tratamiento. El patrón de destrucción ósea como resultado de la presencia de patología periapical debe examinarse al considerar el tiempo de inserción inmediato. Fugazzoto⁽⁹⁾ propone un sistema de clasificación de la lesión periapical, tipificándola del 1 al 3 en función de la disponibilidad ósea que asegure la estabilidad primaria, orientando la conducta clínica a seguir.

- Tipo 1: Existe suficiente hueso periapical para lograr estabilidad primaria
- Tipo 2: No existe adecuado remanente periapical para asegurar estabilidad primaria, esta se logra lateralmente.
- Tipo 3: No existe adecuado remanente óseo ni apical ni lateralmente para asegurar adecuada estabilidad primaria

Respecto a la tasa de fracaso de implantes inmediatos en pacientes con enfermedad periodontal severa, en comparación con implantes diferidos, los resultados indican un mayor riesgo de fracaso asociado al maxilar superior, debido a sus características óseas⁽¹⁰⁾. En los últimos años los investigadores han tratado de minimizar los tiempos de tratamiento necesario, en respuesta a la demanda de tratamientos más cortos y procedimientos quirúrgicos menos complejos. En 1980 el tratamiento es-

tándar de las zonas post extracción era la colocación del implante después de 6 a 12 meses de cicatrización, con sus inconvenientes estéticos y funcionales.

Hammerle (2004)⁽¹¹⁾ propone una clasificación referente al momento de inserción basada en los cambios morfológicos, histológicos y dimensionales que siguen a la extracción, tipificando 4 categorías; Tipo 1: *Inserción inmediata*; Tipo 2: *Inserción temprana, con cicatrización del tejido blando* (4-8 semanas); Tipo 3: *Inserción temprana, con cicatrización ósea parcial* (12-16 semanas) y Tipo 4: *Inserción tardía, cicatrización ósea completa* (superando los 6 meses). Espósito et al. (2006) proponen el uso de los siguientes términos: inmediata, inmediata-tardía y retrasada. En todas estas clasificaciones prima la importancia de lograr los objetivos primarios y secundarios de todo tratamiento rehabilitador como se mencionó al inicio.

Metodología del taller. Los responsables del taller: presidente -Dra. Adriana Ramos, secretario -Dr. Martín Sanguinetti y evaluador -Dr. Andrés Rodríguez establecieron instancias de discusión y realizaron una búsqueda bibliográfica en bases de datos internacionales: MEDLINE, PUBMED, LILACS, COCHRANE y SciELO. Fueron seleccionados un total de 23 artículos por los responsables del mismo y luego la bibliografía fue ampliada por los integrantes del taller durante la fase previa. La dinámica del taller se desarrolló en base al planteo de 6 preguntas guías, discutiendo e intercambiando opiniones con los participantes, en base a los artículos científicos pre seleccionados para responder y buscar consenso a las mismas. En el desarrollo del taller se decidió agrupar las preguntas que eran complementarias. Las presentes conclusiones fueron elaboradas a partir de investigaciones clínicas en las que se excluyeron pacientes con los siguientes factores de riesgo: irradia-

dos, tabaquismo (más de 10 cigarrillos por día), inmunodeprimidos y diabetes no controlada. La presencia del evaluador tuvo un rol de importancia crucial en el nivel científico del encuentro; el mismo calificó la actuación de los participantes y de las autoridades del taller, así como la bibliografía seleccionada, la calidad de la discusión y la correlación entre las conclusiones y la evidencia científica manejada durante el taller.

Los participantes fueron los Dres. Aida Wodowoz, Victoria Pebé, Federico Riva, Gastón Olascuaga, Juan Brembilla, María Clara Bruzzone, Mario Delgado, Mónica Fernández, Salbhaí Alayón y Carolina Varela.

Desarrollo del taller

Pregunta N° 1. En la década de los 80 se consideraba esperar de 6 a 12 meses luego de una extracción dentaria para la inserción del implante como premisa de salud. ¿Cuál sería el procedimiento standard en el presente? En base a la literatura científica, en el taller se establecen tres instancias en cuanto al momento idóneo para la inserción del implante, relacionadas al tiempo transcurrido desde la extracción (Fig. 1):

- Inmediata: inserción en el mismo acto quirúrgico que la extracción.
- Temprana: inserción dentro del período transcurrido de 4 a 8 semanas posteriores a la extracción.
- Tardía: inserción posterior a las 16 semanas de realizada la extracción.

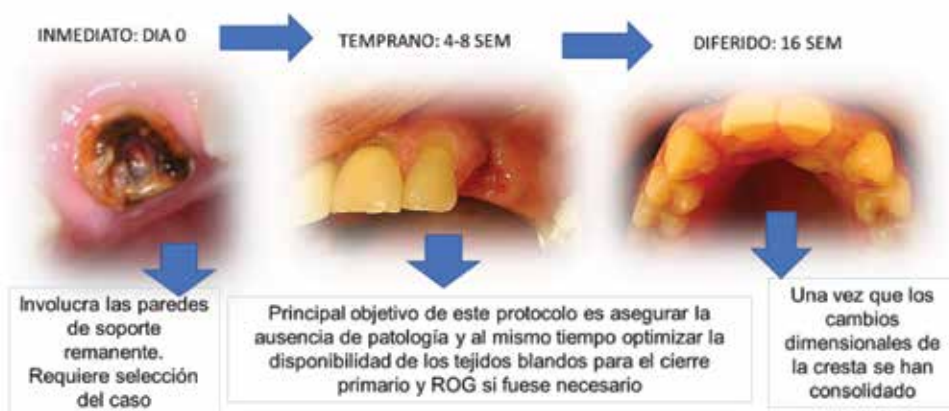

Fig. 1

Cada modalidad tiene indicaciones específicas que se definen de acuerdo al diagnóstico, la evidencia disponible, la experiencia del operador y los requerimientos del paciente. De acuerdo al estado actual del conocimiento acerca del remodelado alveolar post extrac-

ción, la tendencia más reciente es la selección de un protocolo inmediato o temprano de inserción. La colocación de implantes inmediatos y tempranos ofrece ventajas en términos de conservación de tejidos blandos y duros en comparación con un protocolo de implantes

diferido. La colocación del implante diferido, después de la extracción, con un período de cicatrización de 6 a 12 meses, en un hueso totalmente cicatrizado, asegura la inserción del implante en un reborde estable dimensionalmente. Pero la disponibilidad de hueso para la inserción puede haber sido dificultada por los cambios producto del remodelado alveolar. Las técnicas de preservación del alvéolo minimizan la pérdida ósea que tiene lugar en los primeros meses tras la extracción dental y permiten colocar el implante en una posición tridimensional ideal; de esta manera se reduce la necesidad de realizar técnicas quirúrgicas adicionales¹². El protocolo de inserción de implante temprano, se ha propuesto, ya que comparte algunas ventajas de la inserción inmediata, como ser el aprovechamiento del volumen óseo inmediato a la extracción, aunque en el segundo mes ya se expresa la pérdida ósea alveolar; al mismo tiempo permite el cierre primario (epitelio-conjuntivo) de la herida¹³. Está indicado en presencia de procesos infecciosos agudos, pues el tiempo de espera permite la resolución del mismo. La recesión del margen mucoso vestibular, es común en implantes inmediatos; los indicadores de riesgo incluyen una cortical ósea vestibular fina o dañada, un biotipo gingival fino y una posición tridimensional del implante incorrecta, mas vestibularizado. La inserción del implante temprano, se asocia con una menor frecuencia de recesión mucosa en comparación a la inserción inmediata, cuando se combina con procedimientos de regeneración^(14,15).

Pregunta N° 2. ¿Se podría crear un protocolo de tratamiento para los alvéolos post-extracción que recibirán implantes en forma inmediata? (Fig. 2). ¿Cuáles serían los factores de riesgo locales a tener en cuenta?

En cuanto a la inserción inmediata, se consideró favorable:

- Ausencia de infecciones agudas.

- Posibilidad de una correcta ubicación tridimensional del implante, como se muestra en Fig 2.
- Presencia de una morfología remanente ósea favorable para la colocación inmediata, con la presencia de las 4 paredes y una pérdida no mayor a 1.5mm.
- Biotipo gingival grueso
- Fenotipo óseo mayor a 1mm (espesor de tabla vestibular)
- Ausencia de dehiscencias y/o fenestraciones (no se evidenciaron contraindicaciones, así como tampoco parámetros relativos para la inserción inmediata, en relación a estos dos puntos en la bibliografía citada).

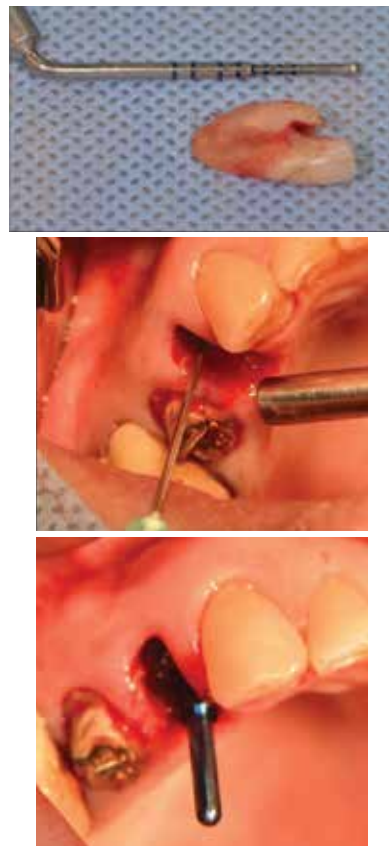


Fig. 2

Ante la presencia de alvéolos comprometidos, como ser aquellos con reabsorción par-

cial o total de la cortical vestibular, defectos verticales que involucran paredes óseas, con recesión localizada del margen gingival vestibular; la técnica de reconstrucción dentoalveolar inmediata (RDI), es empleada para la restauración ósea del alvéolo comprometido, simultáneamente a la inserción del implante con función, no oclusal. La RDI preconiza la zona de la tuberosidad como área donante de injerto cortico medular, dependiendo del tipo de defecto existente en el área receptora. Las características del perfil de emergencia son las que mantienen el soporte necesario para el injerto⁽¹⁶⁾. En la literatura consultada, las investigaciones clínicas excluyeron los pacientes con los siguientes factores de riesgo local: enfermedad periodontal, caries activa e inadecuado control de la higiene oral. Se desprende de la literatura que el resultado estético final no se ve influenciado por el diseño geométrico del implante^(17,18). En los tratamientos de alvéolos intactos, uno de los componentes que requiere atención es el tamaño del GAP (brecha horizontal que permanece entre las paredes óseas y la superficie del implante después de su inserción). Ante la presencia de GAP la formación ósea puede ocurrir de dos formas: a) directamente en la superficie del implante, en las áreas en contacto con el hueso residual (contacto osteogénico) o b) por aposición, en la cual el nuevo hueso se forma a partir de la superficie del implante (salto osteogénico). Para el tratamiento del GAP, frente a una tabla vestibular íntegra en altura, se ha establecido en la literatura, una medida arbitraria de 2mm en relación al GAP para guiar la conducta clínica a seguir, pautándose el relleno del mismo con biomateriales si éste es mayor a 2mm y esperar la cicatrización a través de un coágulo si este es menor⁽¹²⁾. Dicho procedimiento de relleno modifica el resultado final en términos de cantidad de teji-

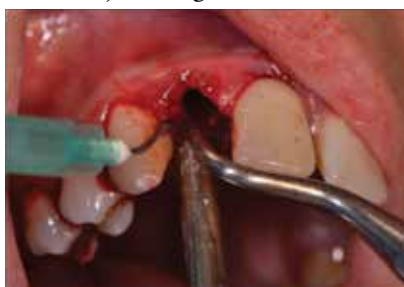do óseo¹⁸ y arquitectura del tejido blando⁽¹⁹⁾. En presencia de un fenotipo óseo favorable el relleno óseo del GAP tiene finalidad de preservar. No existe diferencia en relación al GAP en cuanto a la utilización de diferentes tipos de relleno y la combinación de éstos con membranas (se hacen necesarios nuevos estudios en este sentido).

Pregunta Nº 3. ¿Se podría crear un protocolo de tratamiento para los alvéolos post-extracción que recibirán implantes en forma diferida? Se han establecido lineamientos generales y definiciones. Entendemos como preservación alveolar, la conservación o prevención de los cambios dimensionales de la anatomía alveolar. En tanto los procedimientos de recuperación alveolar, se entienden como las maniobras orientadas a recuperar las dimensiones del alvéolo perdidas⁽²⁰⁾. En relación a las situaciones clínicas:

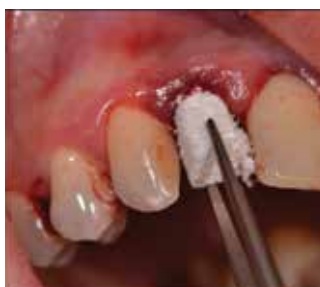- Ante la necesidad de extracción en situación de infección aguda, se esperará a las 4-8 semanas y en ese momento evaluaremos la posibilidad de recuperación alveolar e implantación temprana o recuperación alveolar y diferir la colocación del implante.
- Ante la necesidad de extracción en ausencia de infección aguda, se procederá a la recuperación alveolar de los tejidos duros y/o blandos si fuese pertinente y diferir la colocación del implante

Existe evidencia científica que fundamenta las maniobras de preservación (maniobras tendientes a mantener las dimensiones del alvéolo, Fig. 3) y recuperación alveolar (maniobras tendientes a restablecer las dimensiones del alvéolo), con mejor resultado final si lo comparamos con un proceso de cicatrización a partir del coágulo solamente ^(14,15,21,22,23,24)

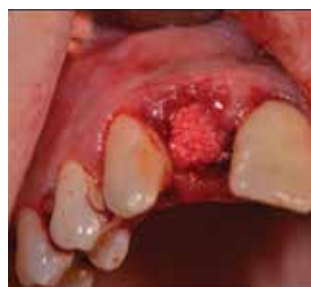Debridamiento y remoción del tejido de granulación



Inserción del material oseoconductor



Adaptación del material en la cavidad alveolar



Toma de injerto epitelio conectivo, técnica de sellado alveolar

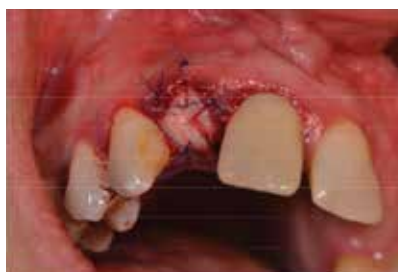
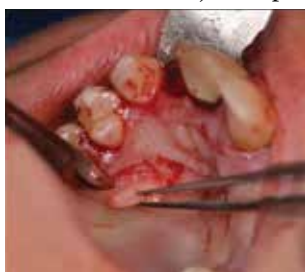
Fig. 3. Preservación alveolar e implante diferido

Conclusiones

En base a esta revisión de la literatura, se puede concluir que la inserción inmediata o temprana, es un enfoque clínico predecible y puede considerarse una alternativa en comparación a la inserción diferida; considerando como requisito imperativo, la correcta selección del caso y ejecución de los protocolos quirúrgicos y protésicos.

Evaluación científica. El evaluador, Dr. Andrés Rodríguez Figueroa, expuso: Los integrantes que hicieron sus aportes lo realizaron con buen soporte científico y con un pragmatismo interesante. Se generaron intercambios de opinión referido a los artículos seleccionados y artículos de búsquedas individuales. Muchos de estos fueron criticados por su metodología en el proceso de investigación, lo que demuestra alta capacidad de los participantes en la comprensión del método científico. De-

mostraron muy buen manejo de los artículos previamente seleccionados; la organización de la discusión, el manejo de los tiempos y la búsqueda de consensos para responder las preguntas fue muy eficaz. Posteriormente se elevaron las conclusiones del taller a las autoridades del Primer Congreso de Implantología Oral y Maxilo Facial del Uruguay para su difusión en el marco del mismo.

Referencias

1. Weng D, Stock V, Schliephake H. Are socket and ridge preservation techniques at the day of tooth extraction efficient in maintaining the tissues of the alveolar ridge? Systematic review, consensus statements and recommendations of the 1st DGI consensus conference in september 2010, Aerzen, Germany. *Eur J Oral Implantol* 2011; 4 (suppl): s59-s66.
2. Tan W, Wong T, Wong M, Lang N. A systematic review of post-extraction alveolar

- hard and soft tissue dimensional changes in humans. *Clin Oral Impl Res.* 23 (suppl. 5), 2012: 1-21.
3. Araujo M, Lindhe J. Dimensional ridge alterations following tooth extraction. An experimental study in the dog. *J Clin Periodontol* 2005; 32: 212-218.
 4. Cardaropoli D, Tamagnone L, Roffredo A, Gaveglia A. Relationship between the buccal bone plate thickness and the healing of postextraction Sockets With/Without Ridge Preservation. *J Periodontics Restorative Dent* 2014;34:211–217
 5. Caneva M, Botticelli D, Salata L, Scombati S, Bresan E, Lang N. Flap vs. “flapless” surgical approach at immediate implants: a histomorphometric study in dogs. *Clin. Oral Impl. Res.* 21, 2010 / 1314-1319
 6. Chu S, Tarnow D. Managing esthetic challenges with anterior implants. Part 1: Midfacial recession defects from etiology to resolution. *Compendium*; 2013, 34 (No. spec, 7): 26-31
 7. Chappuis V, Engel O, Reyes M, Shahim K, Nolte L, Buser D. Ridge alteraciones post-extraction in the esthetic zone: A 3D analysis with CBCT. *JDR Clinical Research Supplement*, 2013; 92 (suppl N°2): 195S- 201S.
 8. Corbella S, Taschieri S, Tsesis I, Del Fabro M. Postextraction implant in sites with endodontic infection as an alternative to endodontic retreatment: A review of literature. *J Oral Implantol* 2013; 39(3): 399-405.
 9. Fugazzotto P. A retrospective analysis of immediately placed implants in 418 sites exhibiting periapical pathology: results and clinical considerations. *Int Oral Maxillofac Implants* 2012; 27: 192 – 202.
 10. Feilong D, Hua Z, Hui Z, Haibin S, Qifen H, Peifen Z. A comparison of clinical outcomes for implants placed in fresh extraction sockets versus healed sites in periodontally compromised patients: A 1-year follow-up report. *Int J.Oral Maxillofac Implants* 2010;25:1036-1040.
 11. Hämmerle Ch, Chen S, Wilson Jr.T. Consensus statements and recommended clinical procedures regarding the placement of implants in extraction sockets. *Int J Oral Maxillofac Implants* 2004; (19, supplement): 26-8
 12. Juodzbaly G, Wang H. Socket Morphology-Based Treatment for Implant Esthetics: A Pilot Study. *Int J Oral Maxillofac Implants* 2010; 25: 970 – 978.
 13. Sanz I, García-Gargallo M, Herrera D, Martin C, Figuero E, Sanz M. Surgical protocols for early implant placement in post – extraction sockets: a systematic review *Clin. Oral Impl. Res.* 2012; 23 (Suppl.5): 67-79.
 14. Chen S, Buser D. Clinical and esthetic outcomes of implants placed in postextraction sites.. *Int J Oral Maxillofac Implants* 2009; 24(suppl):186-217.
 15. Buser D, Chapuis V, Kuchler U, Bornstein M, Wittneben J, Buser R, Cavusoglu Y, Belser U. Long term stability of early implant placement with contour augmentation. *JDR Clinical Research Supplement.* 2013; 92 (suppl N°2): 176S- 182S.
 16. Martins Da Rosa JC. Restauración dentoalveolar inmediata. Ed Santos, 2012.
 17. Sanz M, Cecchinato D, Ferus J, Pjetursson E, Lang N, Lindhe J. A prospective, randomized-controlled clinical trial to evaluate bone preservation using implants with different geometry placed into extraction sockets in the maxilla. *Clin Oral Impl Res.* 2010; 21: 13-21.
 18. Ferrus J, Cecchinato D, Pjetursson E, Lang N, Sanz M, Lindhe J. Factors influencing ridge alterations following immediate implant placement into extraction sockets. *Clin Oral Impl Res.* 2010; 21: 22-29.
 19. Araujo M, Linder E, Lindhe J. Bio-Oss Collagen in the buccal gap at immediate implants: a 6 month study in the dog. *Clin Oral Impl Res.* 22,2011: 1-8.
 20. Hämmerle Ch, Araujo M, Simion M. Evidence-based knowledge on the biology and treatment of extraction sockets. *Clin Oral Impl Res.*23 (Suppl. 5), 2012:80-82.
 21. Chen S, Darby I, Reynolds E. A prospective clinical study of non-submerged immediate implants: clinical outcomes and esthetic results. *Clin. Oral Impl. Res.* 2007; 18: 552-562.

22. Vignoletti F, Matesanz P, Rodrigo D, Figuero E, Martín C, Sanz M. Surgical protocols for ridge preservation after tooth extraction. A systematic review. Clin Oral Impl. Res 2012; 23 (Suppl. 5): 22-38.
23. Orgeas G, Clementini M, De Risi V, Sanctis M. Surgical techniques for alveolar socket preservación: A systematic review. Int J Oral Maxillofac Implants. 2013; 28:1049-1061
24. Favero G, Botticelli D, Favero G, García B, Mainetti T, Lang N. Alveolar bony crest preservation at implants installed immediately after tooth extraction: an experimental study in the dog. Clin Oral Impl. Res. 2003; 24: 7-12.

Dra. Adriana Ramos Yannuzzi: ramosyannuzzi@gmail.com

Fecha de recibido: 28.03.2017 - Fecha de aceptado: 11.07.2017