

Cuerpo esqueletizado identificado por análisis morfológico del seno frontal y características del material de osteosíntesis – relato de caso pericial

Skeletonized body identified by analysis of frontal sinus morphology and characteristics of osteosynthesis material – forensic case report

Rhonan Ferreira-Silva¹, Andréa Pinheiro de- Abreu Meirelles², Isabela Machado³, Livia Grazielle Rodrigues⁴, Roberta Gomes-Resende⁵, Alicia Picapedra⁶, Carlos Sassi⁷

DOI: 10.22592/ode2018n31a10

Resumen

La odontología legal resulta fundamental para la identificación de víctimas en descomposición avanzada, carbonizadas o esqueletizadas. Este trabajo relata un caso de identificación humana, por medio de análisis morfológico del seno frontal y material de osteosíntesis. Un cuerpo esqueletizado fue sometido a examen antropológico, evidenciándose la existencia de tres placas de osteosíntesis en ambas regiones periorbitarias. Parientes de la supuesta víctima aportaron radiografías *ante-mortem*, en las que se aprecia una sola placa de osteosíntesis. Empero, tras la realización de exámenes imagenológicos del esqueleto, con la misma incidencia de los efectuados *ante-mortem*, se constató una clara semejanza morfológica del seno frontal y de la única placa de osteosíntesis presente en las imágenes *ante-mortem* y *post-mortem*. Así, fue posible identificar positivamente a la víctima, allanando el camino a la investigación criminal y realzando el rol de las imágenes radiográficas y caracteres anatómicos en el proceso de identificación humana.

Palabras clave: odontología legal, antropología forense, seno frontal, radiografía.

Abstract

Forensic dentistry is essential for the identification of highly decomposed and charred bodies, as well as skeletal remains. This study reports a case of human identification by analyzing the morphology of the frontal sinuses and osteosynthesis material. In the anthropological assessment of skeletal remains a surgical plate used for osteosynthesis was detected in the periorbital regions. Relatives of the potential victim provided ante-mortem (AM) radiographs which revealed the presence of an osteosynthesis plate. Post-mortem (PM) imaging exams were performed to reproduce the AM data. Similarities were observed between the AM and PM radiographs, especially regarding the morphology of the frontal sinuses and the position and outline of the surgical plate used for osteosynthesis. The comparison of AM and PM images made it possible to identify the victim and to aid the criminal investigation. It also highlighted the role of radiographs and anatomical characteristics in the process of human identification.

Keywords: forensic dentistry, forensic anthropology, frontal sinus, radiography.

1 Profesor de Odontología Legal de la Facultad de Odontología de la Universidad Federal de Goiás. Perito Criminal de la Policía Científica de Goiás (Goiânia, Goiás, Brasil). ORCID: 0000-0002-3680-7020

2 Estudiante Facultad de Odontología de la Universidad Federal de Goiás (Goiânia, Goiás, Brasil). ORCID: 0000-0002-1290-3755

3 Estudiante Facultad de Odontología de la Universidad Federal de Goiás (Goiânia, Goiás, Brasil). ORCID: 0000-0001-5256-9811

4 Estudiante Posgrado de la Facultad de Odontología de la Universidad Federal de Goiás (Goiânia, Goiás, Brasil). ORCID: 0000-0002-6218-4015

5 Especialista en Radiología Odontológica, Asociación Brasileña de Odontología, Sección Goiás (Goiânia, Goiás, Brasil). ORCID: 0000-0001-9250-9282

6 Servicio de Registro y Admisión de Pacientes, Facultad de Odontología, Universidad de la República (Uruguay). ORCID: 0000-0003-0166-1145

7 Estudiante del Doctorado en Anatomía de la Facultad de Odontología de Piracicaba de la Universidad Estadual de Campinas (San Pablo, Brasil). ORCID: 0000-0002-8715-4672

Introducción

Con el aumento de la violencia urbana, accidentes de tránsito y criminalidad, el número de cuerpos carbonizados, mutilados, en descomposición avanzada o esqueletizados, se ha visto significativamente incrementado en los departamentos de medicina legal de todos los países ^(1,2).

En estas circunstancias, puede verse dificultada la determinación de la causa de muerte y la identidad de la víctima, ya que, por la destrucción de los tejidos blandos, no será factible llevar a cabo el análisis de las huellas dactilares ^(1,3). Por este motivo, los servicios de antropología forense y odontología legal desempeñan un importante papel en el marco de la investigación criminal, en la cual los familiares de las personas desaparecidas serán entrevistados y procurarán registros médicos y odontológicos, como fichas clínicas, radiografías, tomografías, modelos de yeso y fotografías, capaces de auxiliar en la identificación humana ^(1,3-6).

Entre los numerosos métodos aplicables, destacan aquellos que comparan imágenes radiográficas *ante-mortem* (AM) y *post-mortem* (PM) del cráneo ⁽⁴⁾, dado que sus diversas estructuras anatómicas, como el seno frontal, presentan variabilidad morfológica con potencial forense, de gran provecho para establecer la identidad de un individuo ⁽⁷⁾.

En la literatura específica, existen relatos de casos, en los que restos mortales fueron identificados por análisis del seno frontal ^(7,8), pero pocos, relacionando imágenes de las particularidades anatómicas de esta cavidad paranasal, con las de material de osteosíntesis ⁽⁹⁾. En

este sentido, el presente trabajo tiene como objetivo relatar un caso pericial, que atañe a un cuerpo esqueletizado, identificado por análisis morfológico del seno frontal y del tipo y localización del material utilizado para la reducción de fracturas ocasionadas por trauma.

Descripción del caso

Un cuerpo esqueletizado fue encontrado en una región boscosa, en el interior del estado de Goiás, región Centro-Oeste del Brasil. Después de la pericia efectuada en el lugar del hecho, y del traslado de los restos mortales al Instituto Médico Legal (IML) de la capital estadual, Goiânia, se realizó el examen antropológico forense correspondiente (establecimiento del perfil biológico) y la determinación de la causa de muerte.

Durante el examen externo del cadáver se constató que la pelvis y el cráneo presentaban características masculinas ⁽¹⁰⁾, epífisis medias de las clavículas cerradas ⁽¹¹⁾, ausencia de osteofitos en los cuerpos vertebrales ⁽¹²⁾, sutura sagital con escasos puntos de sinostosis y terceros molares con rizogénesis completa, por lo cual, se estimó la edad entre 30 y 40 años. La estimación de la estatura (entre 1.67 m. y 1.74 m.) se materializó, sirviéndose de la medición de la longitud de los mayores huesos largos de los miembros superiores e inferiores y de la tabla de 1952, de Trotter & Gleser ⁽¹³⁾. En el cráneo, se observó, igualmente, la presencia de tres placas metálicas de osteosíntesis, fijadas con tornillos, que sugieren la ocurrencia de trauma AM, con características y localizaciones especificadas en la Tabla 1 y Fig. 1.

Tabla 1 – Características del material de osteosíntesis encontrado en el cráneo

Placa	Región anatómica	Forma de la placa	Número de tornillos de fijación	Presencia de hueso sobre la placa
1	Pared lateral de la órbita derecha	Lineal	4	No
2	Cuerpo del hueso malar derecho	Lineal	4	Sí
3	Reborde infraorbitario izquierdo	Lineal	3	Sí

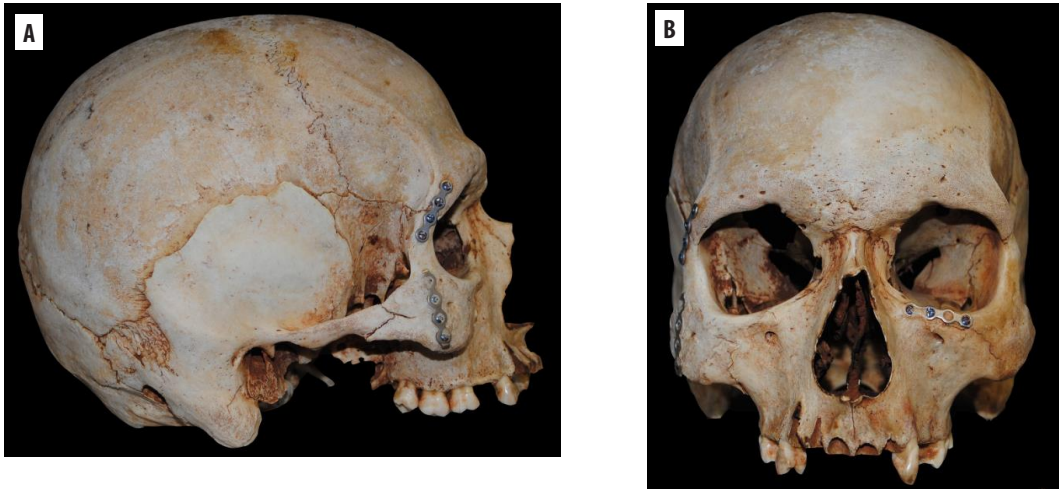


Fig. 1– Cráneo en norma lateral derecha (A) y frontal (B), con características antropológicas masculinas y placas, fijadas con tornillos, en la región periorbitaria, bilateralmente.

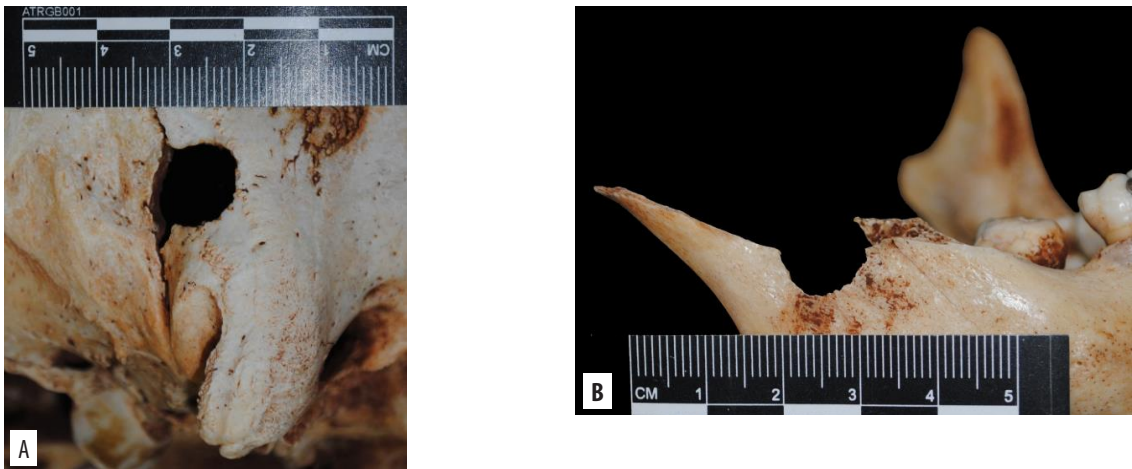


Fig. 2 – Orificios de entrada de proyectil de arma de fuego, en sector derecho de la región occipital (A) y rama mandibular derecha (B), fracturada.

Con respecto a la causa de muerte, se estableció traumatismo craneoencefálico y facial, por instrumento perforocontundente, constatándose heridas transfixiantes por arma de fuego, con orificios de entrada en las regiones occipital y mandibular derecha (Fig. 2). Paralelamente a los exámenes periciales, las investigaciones policiales revelaron que la probable víctima sería un hombre de 29 años, que había sido secuestrado hacía 7 meses. Además,

fue remitida documentación AM, consistente en una ficha médica y dos radiografías posteroanteriores (PA) de cráneo (prequirúrgica y posquirúrgica inmediata), efectuadas 7 años antes de su desaparición, donde constaban una fractura y una placa de osteosíntesis en la región periorbitaria derecha. En las mismas, también se puso de manifiesto la morfología del seno frontal, que se presentaba expandido a ambos lados de la línea media (Fig. 3).

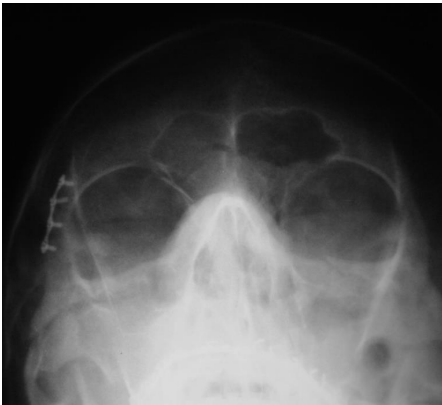

Fig. 3 – Radiografía PA de cráneo AM posquirúrgica, inmediata a la colocación de la primera placa de osteosíntesis.

Se decidió, entonces, efectuar exámenes PM, una radiografía PA y una tomografía de haz cónico craneales (Fig. 4), en un laboratorio radiológico que tiene convenio con el IML.

A partir de la manipulación de la tomografía PM y por medio del software InVesalius®, se reconstruyó, rotó y dispuso la imagen craneal procesada, en la misma posición que la radiografía PA posquirúrgica inmediata AM.

Paso seguido, se comparó la radiografía PA posquirúrgica inmediata AM con la radiografía PA y tomografía PM, verificándose similitud morfológica del seno frontal, en lo que refiere a su área de expansión, número y ubicación de los septos y lóbulos (Tabla 2) y de la placa de osteosíntesis presente en la pared lateral de la órbita derecha, en lo concerniente a su localización anatómica, tipo y tornillos para su fijación (cantidad, diseño y longitud, disposición y angulación de fijación), tal cual se advierte en la Fig. 5. De este modo, fue posible arribar a una identificación positiva de la persona desaparecida.

Tabla 2. Comparación entre imágenes radiográficas AM y PM de las características del seno frontal.

Particularidad	Radiografía AM	Radiografía PM	Similitud
Expansión bilateral	Sí	Sí	Sí
Mayor área de expansión	Lado izquierdo	Lado izquierdo	Sí
Número de lóbulos del lado derecho	2	2	Sí
Número de lóbulos del lado izquierdo	3	3	Sí
Presencia de septo medio	Sí	Sí	Sí
Presencia de septos intermedios	No	No	Sí

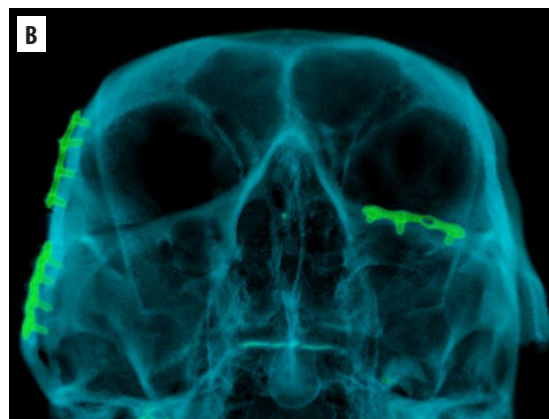
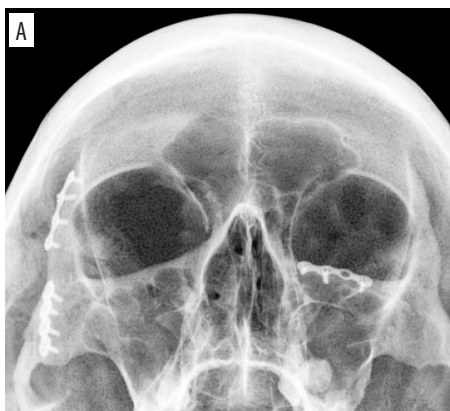

Fig. 4 – Radiografía PA (A) y reconstrucción tomográfica 3D (B) de cráneo PM.

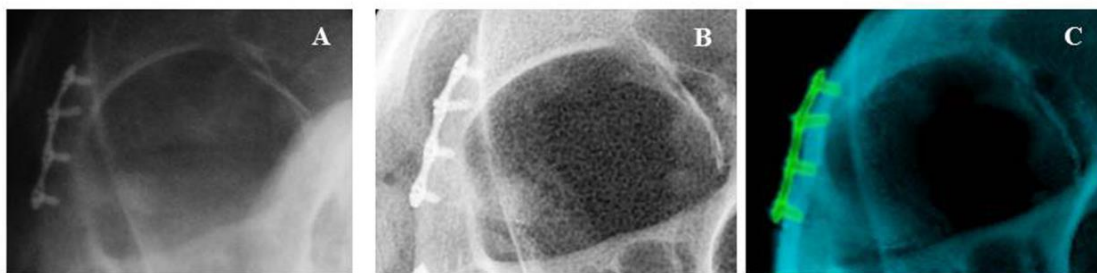

Fig.5 – Cotejo entre radiografía PA posquirúrgica inmediata AM (A), radiografía PA (B) y tomografía (C) PM.

Discusión

Las imágenes radiográficas suelen ser muy utilizadas en el proceso de identificación, principalmente, cuando el análisis papiloscópico no puede realizarse, resultando de suma utilidad en casos de cuerpos carbonizados, putrefactos o esqueletizados ^(4,5,9,14).

Esta coyuntura se ve potenciada por los numerosos exámenes radiográficos craneales ejecutados diariamente, fruto de un mayor acceso de la población a la atención odontológica, con el objetivo de diagnosticar, planificar y/o controlar los diferentes tratamientos clínicos ^(5,15).

Por otra parte, el cráneo, sumamente resistente a las condiciones ambientales, ha demostrado poseer un gran potencial forense. En efecto, las radiografías PA de aquel permiten estudiar las particularidades anatómicas (dentales u óseas), patológicas y/o terapéuticas, así como el tipo de un eventual material de osteosíntesis ⁽⁹⁾.

No obstante, vale recordar que las radiografías PA no son la mejor alternativa para un análisis dental pormenorizado, en comparación con las panorámicas ⁽⁵⁾ o intraorales ⁽¹⁾, por lo cual deben emplearse con prudencia, para evitar conclusiones erróneas o inconsistentes. En contrapartida, se tornan valiosas para una evaluación morfológica, cuali y cuantitativa, del seno frontal, teniendo presente que esta cavidad de ampliación es única e invariable en individuos adultos ^(7-9,16,17).

En el caso en cuestión, la similitud morfológica apreciada entre las imágenes radiográficas

AM y PM del seno frontal, procedimiento comparativo ampliamente sustentado y descrito en la literatura ^(7-9,16,17), posibilitó la identificación positiva de la víctima, allanando el camino a la investigación criminal para la captura y condena de los involucrados en su muerte. Asimismo, la presencia de la placa de osteosíntesis en la pared lateral de la órbita derecha, representó un parámetro adicional de confrontación, con resultados compatibles con los del seno frontal ⁽⁹⁾.

Por último, cabe puntualizar que el método utilizado resulta más rápido y económico que el examen de ADN, demostrando la necesidad de contar con un servicio radiológico en los IMLs o, en su defecto, de establecer convenios con laboratorios radiológicos públicos o privados. Complementariamente, será menester disponer de odontólogos forenses con adecuada competencia y entrenamiento en técnicas imagenológicas, especialmente radiografías extraorales y tomografías, habitualmente empleadas con finalidad pericial.

Conclusiones

Las radiografías PA y tomografías de cráneo hacen posible analizar la morfología del seno frontal y las particularidades de un eventual material de osteosíntesis, facilitando el proceso de identificación humana, en casos complejos de cuerpos carbonizados, putrefactos o esqueletizados.

Agradecimientos

A la Clínica CERO y al Sr. Cícero Moraes, por la colaboración prestada para la realización y procesado de las imágenes tomográficas *post-mortem*.

Referencias

1. Silva RF, Almeida SM, Daruge Júnior E, Pereira SDR, Oliveira RN. Identificação de cadáver carbonizado utilizando documentação odontológica. *Rev. Odonto Ciên.* 2008; 23 (1): 90-93.
2. Tavares R, Catalan VDB, Romano PMM, Melo EM. Homicídios e vulnerabilidade social. *Ciê. Saúde Coletiva.* 2016; 21 (3): 923-934.
3. Silva RF, Portilho CDM, Reges RV, Leles CR, Freitas GC, Daruge Júnior E. Importância pericial dos registros odontológicos decorrentes de tratamento restaurador. *Rev. Dental Press Estét.* 2007; 4 (4): 32-38.
4. Silva RF, Botelho TL, Prado FB, Kawagushi JT, Daruge Júnior E, Bérzin F. Human identification based on cranial computed tomography scan: a case report. *Dentomaxillofac. Radiol.* 2011; 40 (4): 257-61.
5. Scoralick RA, Barbieri AA, Moraes ZM, Francesquini Júnior L, Daruge Júnior E, Naressi SCM. Identificação humana por meio do estudo de imagens radiográficas odontológicas: relato de caso. *Rev. Odontol. UNESP.* 2013; 42 (1): 67-71.
6. Silva RF, Mundim MBV, Picoli FF, Franco A. Dental identification of a mummified body using dental cast and prosthesis. *J Forensic Investigation.* 2015; 3 (2): 3.
7. Silva RF, Prado FB, Caputo IG, Devito KI, Botelho TL, Daruge Júnior E. The forensic importance of frontal sinus radiographs. *J. Forensic Leg. Med.* 2009; 16 (1): 18-23.
8. Silva RF, Franco A, Dias PME, Gonçalves AS, Paranhos LR. Interrelationship between forensic radiology and forensic odontology – A case report of identified skeletal remains. *J. Forensic Radiol. Imaging.* 2013; 1 (4): 201-206.
9. Prado FB, Freire AR, Rondon BCS, Costa ST, Rossi AC, Daruge Júnior E. Analysis of the frontal sinus morphology and the titanium plates shape in skull fracture for human identification. *Int. J. Odontostomat.* 2016; 10 (2): 303-308.
10. Buikstra JE, Ubelaker DH. Standards for data collection from human skeletal remains: proceedings of a seminar at the field museum of natural history. 44ª Edição. Fayetteville: Arkansas Archeological Survey; 1994. 218p.
11. Mckern TW, Stewart TD. Skeletal Age Changes in Young American Males. Natick, USA: Quartermaster Research and Development Command Technical Report EP-45, Headquarters, Quartermaster Research & Development Command; 1957.
12. Watanabe S, Terazawa K. Age estimation from the degree of osteophyte formation of vertebral columns in Japanese. *Leg. Med (Tokyo).* 2006; 8 (3): 156-60.
13. Trotter M, Gleser GC. Estimation of stature from long bones of American whites and negroes. *Am. J. Phys. Anthropol.* 1952; 10 (4): 463-514.
14. Silva RF, Franco A, Mendes SDSC, Picoli FF, Marinho DEA. Human identification through the patella – Report of two cases. *Forensic Sci. Int.* 2014; 238: e11-4.
15. Davila S, Barbosa KGN, Bernardino IM, Nóbrega LM, Bento PM, Ferreira EF. Facial trauma among victims of terrestrial transport accidents. *Braz. J. Otorhinolaryngol.* 2016; 82 (3): 314-320.
16. Silva RF, Paranhos LR, Martins EC, Fernandes MM, Daruge Júnior E. Associação de duas técnicas de análise radiográfica do seio frontal para identificação humana. *RSBO.* 2009; 6 (3): 310-315.
17. Gonçalves AS, Marcelino JC, Prado MM, Silva RF. Identificação humana utilizando radiografia PA de seios maxilares: Relato de caso. *Rev. Bras. Odont. Leg. RBOL.* 2014; 1(1): 30-39.

Rhonan Silva: rhonansilva@gmail.com

Fecha de recibido: 08.07.2017 – Fecha de aceptado: 28.02.2018