

# Ortopedia prequirúrgica en pacientes con fisura labio palatina: alimentación, estética y brecha entre segmentos maxilares. Revisión sistemática

*Presurgical orthopedics in patients with cleft lip and palate: nutrition, aesthetics and gap between maxillary segments. Systematic review*

*Ortopedia pré-cirúrgica em pacientes com fissura labiopalatina: nutrição, estética e espaço entre os segmentos maxilares: revisão sistemática*

Javiera Silva Sazo<sup>1</sup>  0000-0002-0423-1186

Romina Torres Molina<sup>2</sup>  0000-0003-2391-1520

Claudia Fierro-Monti<sup>3</sup>  0000-0002-0308-6044

Antonieta Pérez-Flores<sup>3</sup>  0000-0002-2481-7088



DOI: 10.22592/ode2021n37e211

## Resumen

**Objetivo:** describir los resultados que se obtienen con el uso de ortopedia prequirúrgica NAM, Dynacleft y componente nasal en relación a estética, alimentación y brecha entre segmentos maxilares.

**Método:** Se realizó un análisis de la literatura publicada utilizando bases de datos Pubmed y SCIELO, además de una búsqueda manual de libros y artículos científicos. Después de aplicar los criterios de inclusión y exclusión, se analizaron 25 estudios.

**Resultados:** La literatura indica que NAM y Dynacleft mejoran la estética y disminuyen la brecha entre los segmentos maxilares, con respecto a la alimentación se necesita mayor evidencia.

**Conclusión:** los resultados obtenidos con la ortopedia prequirúrgica son mejores si se empieza los primeros días de nacimiento. Dentro de la estética destaca la simetría labial y nasal, proyección de la punta de la nariz y cicatriz post operación primaria.

**Palabras clave:** Ortopedia; Labio fisurado; Paladar fisurado.

1 Programa Atención Odontológica integral 4to año medio Municipalidad de Talcahuano, Chile.

2 Alumna Diplomado Ortopedia Temprana Facultad de Odontología Universidad de Concepción, Chile

3 Docente Diplomado Ortopedia Temprana Facultad de Odontología Universidad de Concepción, Chile. mpezref@udec.cl

Fecha de recibido: 15/2/2021 - Fecha de aceptado: 23/4/2021

## Abstract

**Objective:** To describe the results obtained with the use of pre-surgical orthopedics NAM, Dynacleft and nasal component in terms of aesthetics, feeding and gap between maxillary segments.

**Method:** An analysis of the published literature was carried out using Pubmed and SCIELO databases, in addition to a manual search of books and scientific articles. The full articles were analyzed and after applying the inclusion and exclusion criteria, 25 studies were analyzed.

**Results:** The literature indicates that NAM and Dynacleft improve aesthetics and reduce the gap between the maxillary segments, with respect to feeding, more evidence is needed.

**Conclusion:** The results obtained with pre-surgical orthopedics are better if it begins in the first days of birth. Within aesthetics, lip and nasal symmetry, projection of the nose tip and post primary operation scar stand out.

**Keywords:** Orthopedics; Cleft Lip; Cleft Palate.

## Resumo

**Objetivo:** descrever os resultados obtidos com a utilização da ortopedia pré-cirúrgica NAM, Dynacleft e componente nasal em relação à estética, nutrição e gap entre os segmentos maxilares.

**Método:** Foi realizada análise da literatura publicada nas bases de dados Pubmed e SCIELO, além da busca manual de livros e artigos científicos. Após a aplicação dos critérios de inclusão e exclusão, 25 estudos foram analisados.

**Resultados:** A literatura indica que NAM e Dynacleft melhoram a estética e diminuem o gap entre os segmentos maxilares, no que diz respeito à alimentação, mais evidências são necessárias.

**Conclusão:** os resultados obtidos com a ortopedia pré-cirúrgica são melhores se esta se iniciar nos primeiros dias de nascimento. Dentro da estética, simetria labial e nasal destacam-se a projeção da ponta do nariz e a cicatriz pós-operatória primária.

**Palavras-chave:** Ortopedia; Fenda Labial; Fissura Palatina.

## Introducción

La fisura labio palatina es una de las malformaciones maxilofaciales congénitas más frecuentes <sup>(1)</sup>. Ocupa el tercer puesto según el Estudio Colaborativo Latino Americano de Malformaciones Congénitas y su prevalencia ha ido en aumento: La tasa de paladar hendido ha aumentado de 0,4 (periodo de 1982 a 1994) a 0,7 (2001-2010) por mil nacimientos y la tasa de labio leporino de 1,2 (periodo de 1982 a 1994) a 1,4 (2001-2010) por mil nacimientos <sup>(2)</sup>. En Chile, la prevalencia de la fisura labio palatina es de 1,7 por mil recién nacidos, lo que significa que nacen alrededor de 400 casos cada año <sup>(3)</sup>.

Su incidencia es de 1,8 por mil nacidos vivos. Si proyectamos esta cifra al número de nacimientos anuales, se estiman 452 nuevos casos cada año <sup>(3)</sup>.

Su etiología es multifactorial, están involucrados factores genéticos y ambientales, los cuales, pueden interferir en la migración de las células de la cresta neural hacia el primer arco branquial. Se ha visto que en 20%- 25% de los casos hay factores genéticos involucrados. Y en el 20-25% de los casos hay factores ambientales como déficit de vitamina A, corticoesteroides, ingesta de anti convulsivantes o alguna infección viral durante el primer trimestre del embarazo. En el

resto de los casos no se han encontrado causas precisas <sup>(4)</sup>.

Desde el punto de vista embriológico, el desarrollo facial del feto ocurre entre la tercera y la duodécima semana de gestación <sup>(5)</sup>. Entre la cuarta y novena semana, se produce una alteración de la migración o fusión de las células mesenquimáticas dando origen a la fisura labial, por una falla de la fusión entre los procesos frontonasales y maxilares. Por otro lado, sin coincidencia temporal, la fisura palatina se produce por una falla en la formación del paladar secundario, donde no hay fusión de las crestas palatinas <sup>(1)</sup>.

El diagnóstico de esta malformación puede ser *in-útero* gracias a las tecnologías actuales, por medio de una ecografía en la 16<sup>ta</sup> semana de gestación o en el momento del nacimiento <sup>(4)</sup>.

La fisura labio palatina se puede presentar asociada a otras malformaciones sindrómicas (20%) o de forma aislada (80%). Afecta diversas funciones orofaciales como la alimentación, audición, fonación, respiración, autoestima, estética y la adaptación social <sup>(5)</sup>. Es por esto, el abordaje de esta malformación debe ser multidisciplinario para poder brindar una rehabilitación integral y a largo plazo, desde el momento de su nacimiento hasta su adolescencia <sup>(4)</sup>. Se han creado guías de atención que permiten restablecer la rehabilitación integral, mejorar la apariencia estética de los tejidos duros y blandos comprometidos y facilitar el proceso de integración del individuo al entorno social <sup>(7-9)</sup>.

El tratamiento pre dental e infantil se puede dividir en tres fases: Fase 1, desde el nacimiento hasta los tres meses de vida (antes de cualquier cirugía), fase 2, desde los tres hasta los doce meses de vida (después de la primera cirugía de labio) y fase 3 que va desde los doce meses en adelante después de la primera cirugía de paladar <sup>(10)</sup>.

La escuela moderna de ortopedia pre quirúrgica en tratamiento para labio y paladar fisurado comenzó en 1950 con McNeil <sup>(11)</sup>. En 1993, Grayson *et al.* <sup>(12)</sup> crean una placa intraoral con

una antena nasal para el modelado de alvéolo, labio y nariz, *nasoalveolar moulding* (NAM). En las fisuras labio palatinas unilaterales, el modelador nasoalveolar lleva el segmento maxilar mayor, hacia el plano sagital medio en dirección al segmento menor <sup>(13)</sup>. Cuando los segmentos están a menos de 5 mm de distancia se añade el componente nasal, que puede ser una antena (proyección de acrílico o extensión de alambre que va desde la placa a la nariz) <sup>(13)</sup> o un conformador que se posiciona en la nariz afectada <sup>(3)</sup>. Este tratamiento prequirúrgico se completa aproximadamente a los cinco meses de edad, antes del cierre del paladar primario, luego de lo cual, se retira el aparato y se realiza la primera intervención quirúrgica <sup>(6)</sup>. Berggren *et al.* <sup>(14)</sup> posteriormente introdujeron un elevador nasal y cinta adhesiva de papel para mejorar la morfología nasal <sup>(14)</sup>. Para evitar el uso de placa intraoral y simplificar el procedimiento, la cinta adhesiva de papel es remplazada por una cinta de papel con una banda elástica (DynaCleft<sup>®</sup>, Canica Design Inc., Almonte, Ontario, Canada) <sup>(14)</sup>. Esta banda elástica produce tracción muscular acercando los segmentos de la fisura labial lo que genera una reducción el ancho de la fisura ósea. La duración del tratamiento es de tres meses tanto en pacientes con fisura unilateral o bilateral <sup>(3)</sup>.

NAM es la técnica más utilizada en Chile, siendo incluida desde el 2005 dentro del programa Acceso Universal con Garantías Explícitas en Salud (AUGE) <sup>(3)</sup>.

El objetivo de esta revisión es describir los resultados que se obtienen con el uso de ortopedia prequirúrgica NAM, Dynacleft y componente nasal en relación con la alimentación, la estética y la brecha entre segmentos maxilares.

## Materiales y métodos

*Estrategia de búsqueda.* Se realizó un análisis de la literatura publicada utilizando las bases de datos Pubmed (2000-2020) y SCIELO (2000-

2020), además de una búsqueda manual de libros y artículos científicos.

*Términos de búsqueda.* Para la búsqueda se utilizaron las siguientes palabras claves: fisuras labio palatinas, ortopedia prequirúrgica, presurgical nasoalveolar molding, malformaciones congénitas y lactancia además de los términos MeSH: Cleft Palate, Cleft Lip, Palatal Obturators relacionado con el operador booleano: AND.

*Criterios de inclusión/exclusión.* Los límites de búsqueda (filtros) fueron: artículos en inglés, español y portugués publicados desde el año 2000 hasta el 2020, reporte de casos, ensayos clínicos, estudios transversales, revisiones sistemáticas, editoriales y guías clínicas disponibles en textos completos. No se consideraron pósters, cartas al editor, comentarios de expertos, ni textos que no se encontraron en forma completa. La última búsqueda se realizó el día 3 de septiembre del año 2020. Como criterios de inclusión se consideraron artículos con estudios que mencionaran a los métodos de ortopedia prequirúrgica más empleados: NAM, Dynacleft y componente nasal (antena, conformador o modelador nasal) y artículos con estudios donde los pacientes presentaran fisura labio palatina uni o bilateral completa, que hayan iniciado el tratamiento ortopédico con máximo tres meses de vida y hayan estado sometidos como mínimo cien días al tratamiento ortopédico. Se eliminaron (criterios de exclusión) artículos con estudios sobre métodos de ortopedia prequirúrgica distintos al NAM, Dynacleft y componente nasal (antena, conformador o modelador nasal), artículos con estudios donde los pacientes tuvieran alteraciones estructurales y funcionales diferentes a su defecto facial (síndrome asociado) y que hayan recibido tratamiento quirúrgico previo al tratamiento ortopédico.

*Proceso de selección.* La selección la realizaron dos revisores de forma independiente. Se seleccionaron los títulos y se eliminaron las publicaciones no pertinentes. Se utilizaron los filtros de cada base de datos seleccionando las opciones de “búsqueda por tiempo”, “búsqueda

de ensayos clínicos” y “búsqueda de artículos” principalmente en las bases PubMed y Science-Direct. El grado de concordancia Kappa entre los revisores fue de 0.96 para la concordancia de selección de los artículos. Los desacuerdos entre los dos revisores se resolvieron con una discusión adicional.

*Extracción de datos.* De cada artículo seleccionado se buscaron datos para las siguientes variables: 1. Alimentación. 2. Estética (simetría labial y nasal, proyección de la punta de la nariz y cicatriz post operación primaria). 3. Brecha entre los segmentos maxilares.

## Resultados

La estrategia de búsqueda aplicando los límites de búsqueda descritos arrojó un total de 235 artículos y por búsqueda manual se incluyeron 15 artículos más. Del total, 103 artículos se eliminaron al estar repetidos. Se analizaron los artículos completos y se aplicaron los criterios de inclusión y exclusión, quedando para el análisis 25 estudios, como se observa en la Fig. 1.

**Fig. 1: Flujoograma de selección de artículos**



**Los datos fueron extraídos de forma independiente empleando como herramienta de recogida de datos la tabla 1.**

**Tabla 1: Abordaje de cada una de las variables: alimentación, brecha entre segmentos y estética, por artículo**

N° Artículo	Variables evaluadas		
	Alimentación	Brecha entre segmentos maxilares	Estética
1	No menciona	La ortopedia prequirúrgica alinea los segmentos maxilares, permitiendo que disminuya la amplitud de la fisura, para facilitar la cirugía primaria.”	Antena nasal: permite la modelación de la nariz malformada.
			El uso de conformador nasal en un recién nacido mejora la simetría de los alares.
2	No menciona	No menciona	No menciona
3	Ortopedia tipo Grayson mejora la alimentación. La mayoría de los niños con fisura bilateral logra alimentarse adecuadamente y notan una mejoría sustancial con el uso de las placas de ortopedia.	Ortopedia tipo Grayson alinea progresivamente los segmentos maxilares, retruye la premaxila y aproxima los bordes alveolares.	NAM por medio de una prolongación nasal, modela y reposiciona el cartilago alar deformado y en casos de fisura labial bilateral alarga la columela y da soporte al piso nasal fisurado”.
		En el caso de pacientes con fisura labio palatina bilateral, la ortopedia alinea los tres segmentos maxilares.	
4	No menciona	La ortopedia preoperatoria es esencial, y se usa ampliamente. En un esfuerzo por alinear los tres segmentos maxilares , alargar el prolabio y alargar la columela. NAM es útil para disminuir la distancia entre los segmentos maxilares.	No menciona
5	NAM es un coadyuvante de la lactancia y alimentación del niño	NAM permite redireccionar tempranamente elementos óseos y partes blandas a una posición anatómica favorable. La cirugía primaria de labio se ve favorecida por la reducción del ancho de la fisura palatina y alveolar.	La ortopedia prequirúrgica otorga una mejora en resultados estéticos.La cirugía primaria de labio se ve favorecida por la reducción de la tensión en los tejidos blandos. NAM: logra una mayor simetría de labio, cartílagos nasales y una mejora en la proyección de la punta de la nariz.
6	Ortopedia prequirúrgica facilita la nutrición.	Con NAM se consigue alinear los procesos alveolares, estrechar la brecha alveolar, modelar los cartílagos alares y llevar a una mejor posición el filtrum y la columela.	NAM mejora la simetría nasal en los casos de fisura unilateral, y elonga la columela en los casos bilaterales.El beneficio más significativo es el reposicionamiento de la columela de una posición oblicua a una orientación vertical y en la línea media. Esto provoca una mejor proyección de la punta nasal y una simetría de los cartílagos alares.
		La placa modeladora nasoalveolar en la práctica se usa con buenos resultados en fisuras desde 3-8 mm hasta 14 mm.	Esta técnica minimiza la formación de cicatrices y en pacientes con fisura bilateral elimina la necesidad de una segunda cirugía para elongar la columela, con las consecuentes cicatrices en la unión del labio con la columela”.

N° Artículo	Variables evaluadas		
7	NAM mejora la alimentación.	NAM reduce la distancia entre los segmentos labiales, permite la estimulación y redirección de crecimiento para el reposicionamiento controlado de los segmentos alveolares.	<p>NAM mejora la apariencia estética y simetría nasal sin afectar el crecimiento nasal.</p> <p>Los casos planteados (caso 1 y 2) muestran una formación mínima o casi nula de cicatriz, junto con lograr una anatomía casi normal del labio y paladar.</p> <p>CASO 1: paciente con fisura labio palatina unilateral con uso de NAM por 3 meses. No logró muchos cambios en la nariz debido a que cuando el niño fue reportado, ya tenía 3 meses de vida.</p>
8	Existe fuerte evidencia que indica ausencia de beneficio en la eficiencia y la efectividad de la lactancia materna con el uso de la ortopedia prequirúrgica.	Dado que no existe evidencia a favor ni en contra de realizar ortopedia prequirúrgica (OPQ), se sugiere indicarla según la experiencia del cirujano.	<p>El comité de expertos acuerda que los resultados de la ortopedia prequirúrgica en la simetría nasal dependen de las habilidades y experiencia del tratante son operador dependiente.</p> <p>Un estudio reportó úlcera por presión como efecto adverso. Por lo anterior, los autores refieren que con los estudios revisados no se puede concluir respecto a la utilidad de la ortopedia prequirúrgica.</p>
9	La ortopedia prequirúrgica facilita la alimentación.	La ortopedia prequirúrgica disminuye la brecha y reposiciona los segmentos maxilares, sin embargo, hay algunos que creen que no es necesario y que las ventajas de monitorear al paciente fisurado (en vez de tratarlo ortopédicamente) e intervenirlos quirúrgicamente son mayores.	Más estudios son requeridos.
10	En los primeros días, el infante podría necesitar tiempo para acostumbrarse a alimentarse con el método NAM.	Nam reduce la severidad de la brecha inicial entre segmentos maxilares. Un buen alineamiento del alveolo ayuda al cirujano a lograr un mejor y más predecible resultado quirúrgico, además de una gingivoperioplastia exitosa.	<p>Estudios a largo plazo de la técnica NAM indican mejor forma del labio y nariz, reducción de fistula nasal y deformidades labiales. Esta técnica ha eliminado la reconstrucción quirúrgica de la columela y la cicatriz resultante en fisuras labio palatinas bilaterales.</p> <p>Se ha demostrado que la técnica NAM ha mejorado significativamente el resultado quirúrgico en la reparación primaria de fisuras labio palatinas comparada con otras técnicas de ortopedia prequirúrgica.</p> <p>Estudios a largo plazo de la terapia NAM indican que el cambio en la forma nasal es estable con menor tejido cicatrizal, y mejor forma nasal y labial.</p>

N° Artículo	Variables evaluadas		
11	No se menciona	Uno de los beneficios de la técnica NAM es el apropiado alineamiento del alveólo, labios y nariz lo que ayuda al cirujano a lograr un mejor resultado y que éste sea mucho más predecible.	<p>En pacientes fisurados unilaterales, la antena nasal empleada en conjunto con NAM endereza la columela desviada hacia el lado no fisurado.</p> <p>En pacientes con fisura labio palatina bilateral, la antena nasal elonga la columela por el estiramiento gradual del tejido.</p> <p>La forma y la estética nasal en pacientes fisurados son significativamente mejor en aquellos que tuvieron los beneficios de NAM.</p> <p>Estudios a largo plazo acerca de la terapia NAM indican que el cambio en la forma nasal es estable.</p>
12	Algunos ortodoncistas han reportado que NAM mejora la alimentación, el habla y oclusión”.	<p>NAM puede ser usado para aproximar los segmentos alveolares de fisurados.</p> <p>El cierre de la brecha alveolar por el moldeador alveolar reduce la deformidad nasal a tal nivel que permite el inicio de un moldeo nasal más preciso.</p>	<p>Con NAM se puede mejorar la proyección de la punta nasal y lograr una corrección del cartilago alar en cuando a distorsion y asimetría.</p> <p>En el caso de fisura labio palatina bilateral la antena nasal puede usarse para alargar gradualmente la columela. La columela creada de esta forma crece en forma normal. Esto genera una punta nasal con proyección mejorada, se corrige el cartilago alar lateral y existe un aumento de superficie de la mucosa nasal.</p>
13	65% de los encuestados afirma que el parche Dynacleft favorece la alimentación del lactante.	<p>(Refiriéndose a Dynacleft) Esta nueva ortopedia produce acercamiento de los segmentos de la fisura labial reduciendo, debido a la tracción muscular, el ancho de la fisura ósea.</p>	El conformador nasal modela y corrige la mala posición del cartilago nasal y la base alar de la nariz del lado afectado, dando una buena simetría a la nariz. Con respecto a la apreciación de los padres mayoritariamente afirman un resultado estético excelente.
14	No menciona.	Dynacleft y NAM de Grayson: ambos son métodos que disminuyen significativamente el ancho de la fisura.	Ambos métodos mejoran la asimetría nasal. Nuestros hallazgos muestran que ambos métodos producen resultados similares.
15	Con el uso de NAM el neonato es capaz de mamar sin nauseas o luchas.	<p>NAM reduce el tamaño de a brecha alveolar tras el moldeo y reposición de los segmentos óseos y del tejido blando.</p> <p>Inicialmente la brecha era de 6mm y despues de 11 semanas con NAM fue de 1 mm.</p>	<p>Usando NAM los tejidos deficientes pueden ser expandidos y las estructuras malposicionadas pueden ser reposicionadas antes de una corrección quirurgica.</p> <p>NAM rehabilita al neonato en forma exitosa cerrando la comunicación oronasal.</p>
16	<p>La presencia de NAM excluye la lactancia materna tradicional en casi todos los casos.</p> <p>El método de suministro de leche materna para lactantes que reciben NAM: Un 75% usó mamadera de Haberman y 2% pezón.</p>	No menciona	No menciona

Nº Artículo	Variables evaluadas		
17	No menciona	NAM mejora la simetría del ángulo nasal en pacientes con fisura labio-paladar hendido unilateral y bilateral y la amplitud de las fosas nasales.	No menciona
18	No menciona	Hay una disminución de la brecha entre segmentos maxilares	Se observa una mejora significativa en la estética en pacientes que utilizaron NAM Vs los no tratados con NAM.
19	No menciona	PNAM reposiciona premaxila y procesos alveolares. Los resultados de este estudio muestran una disminución significativa en la brecha intra alveolar. Los segmentos alveolares se tocaron y los segmentos labiales quedaron más cercanos. Nam además incluye soporte y moldeado de los cartílagos nasales corrigiendo la proyección nasal, y alarga la columela antes de la cirugía primaria.	En el caso presentado el ancho nasal disminuyó, el largo de la columela aumentó y los cartílagos alares fueron moldeados a una forma normal. La forma de la fosa nasal reparada quedó igual a la del lado contrario, dando una apariencia de simetría facial. Post cirugía, las cicatrices del labio superior casi no eran identificables.
20	No menciona	NAM juega un papel importante en la reducción de la brecha entre segmentos y las deformidades nasoalveolares y nasales asociadas. Específicamente, se ha argumentado que NAM actúa como un mecanismo inductivo para estimular la actividad de condroblastos nasales inmaduros produciendo una expansión intersticial que se asocia con mejoras en la morfología nasal.	NAM puede mejorar una serie de características importantes: deformidad del cartílago nasal, asimetría nasal, y puede estirar el revestimiento de la mucosa nasal y lograr el alargamiento no quirúrgico de la columela mejorando la estética del paciente.
21	No menciona	No menciona	NAM minimiza las alteraciones de la cicatrización de heridas y la gravedad de la cicatriz después de la cirugía.
22	El tratamiento ortopédico prequirúrgico en niños fisurados mejorar la función lingual y facilitar la alimentación del neonato.	El tratamiento ortopédico prequirúrgico busca alinear los segmentos y reducir la anchura de la fisura, de forma que se reduzca la tensión en los tejidos blandos y se facilite la queiloplastia.	El tratamiento ortopédico prequirúrgico busca moldear los cartílagos nasales y reformar la columela. La durabilidad de estos efectos es controversial.
23	No menciona	Los segmentos intermaxilares en pacientes con NAM de CAD/CAM y NAM manual se disminuyeron.	No menciona
24	No menciona	No menciona	No menciona

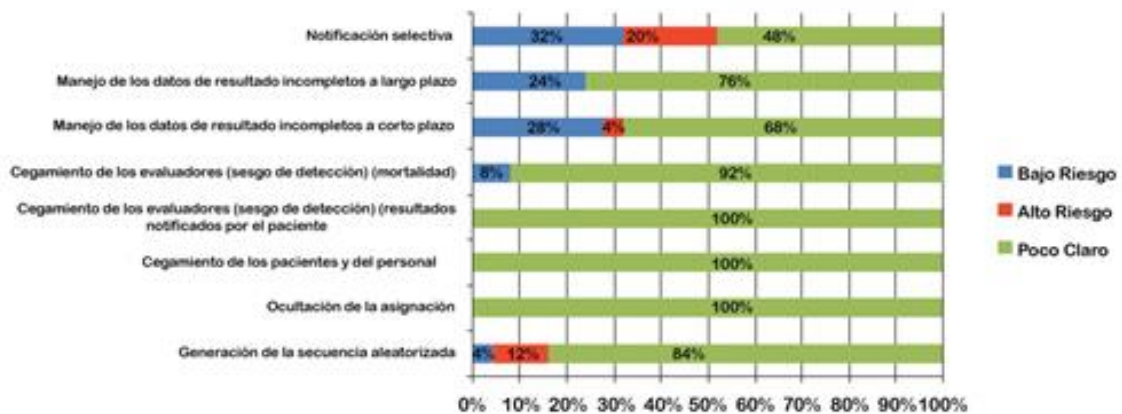


N° Artículo	Variables evaluadas		
25	No menciona	Después de 6 meses con tratamiento de NAM, los segmentos alveolares posteriores se alinearon y la premaxila se retrajo hacia la cavidad oral, se reposicionaron 3 segmentos alveolares en su propia forma dentro del arco, y los labios se aproximaron más.	No menciona

**Evaluación del riesgo de sesgo.** Se evaluó el riesgo de sesgo de cada artículo según la pauta The Cochrane Collaboration (2011) donde el 32% de los artículos mostraron ser de bajo riesgo para el ítem “sesgo de notificación” mientras que un 20% de los estudios mostraron ser de

alto riesgo y 48% de riesgo poco claro para este mismo ítem (Fig. 2). El grado de sesgo fue categorizado como bajo riesgo si todos los criterios fueron cumplidos, moderado riesgo si solo un criterio faltó y de alto riesgo si dos o más criterios faltaron.

**Fig. 2:** Evaluación de riesgo



**Alimentación:** Ford <sup>(4)</sup> plantea que con la ortopedia pre quirúrgica tipo Grayson, iniciada el primer mes de vida, se mejora la alimentación. Lo mismo plantea Santiago *et al.* <sup>(13)</sup> y Bravo *et al.* <sup>(6)</sup>. Este último estudio indica que es un coadyuvante de la lactancia y alimentación. Avhad *et al.* <sup>(15)</sup> afirman que con el uso de NAM, el neonato es capaz de mamar sin nauseas o altercados. Hechenleitner *et al.* <sup>(3)</sup> realizaron una encuesta a los apoderados de pacientes con fisura unilateral completa, atendidos en la Fundación Gantz, Santiago-Chile. En relación con el uso

de Dynacleft y su efecto en la alimentación: 65% de los encuestados indicó que favorece y el 35% que no mejora, ni empeora <sup>(3)</sup>.

Por su parte, Alperovich *et al.* <sup>(16)</sup> plantean que el uso rutinario de NAM no tendría un impacto adverso en la alimentación con leche materna. Sin embargo, en la Guía Clínica AUGÉ de Fisura Labiopalatina 2015 <sup>(9)</sup> se indica que con el uso de ortopedia prequirúrgica no hay mejora, ni en la eficiencia, ni en la efectividad de la lactancia materna.

**Estética:** Según Bravo *et al.* <sup>(6)</sup> el modelador nasoalveolar permite redireccionar tempranamente elementos óseos y partes blandas afectadas hacia una posición anatómica favorable, otorga mejores resultados quirúrgicos, tanto estéticos como funcionales, logra mayor simetría del labio y de los cartílagos nasales y mejora la proyección de la punta de la nariz.

Santiago *et al.* <sup>(13)</sup> señalaron que la antena nasal mejora la proyección de la punta nasal, logra corregir el cartílago alar que se encuentra distorsionado y asimétrico y Shetye <sup>(12)</sup> agrega que ayuda a expandir el tejido de la mucosa de revestimiento de la nariz. En pacientes con fisura labio palatina unilateral, la antena nasal endereza la columela desviada hacia el lado no fisurado. En pacientes con fisura bilateral, alarga la columela. Este proceso se lleva a cabo en un periodo de tres a cuatro meses <sup>(12)</sup>. El conformador nasal presenta las funciones de modelar y corregir la mala posición del cartílago alar nasal y la base de la nariz del lado afectado, dando una buena simetría nasal <sup>(14)</sup>.

Según Nazarian *et al.* <sup>(17)</sup> el moldeador nasoalveolar mejora el ancho de las fosas nasales tanto en pacientes con fisura labio palatina unilateral como bilateral.

En el estudio de Broder *et al.* <sup>(18)</sup> los cuidadores de pacientes que emplearon NAM informaron mejores resultados post quirúrgicos en comparación a cuidadores de pacientes sin modelador nasoalveolar, específicamente en relación al aspecto nasal.

Kamble *et al.* <sup>(19)</sup> evaluaron la simetría de la fosa nasal posterior al uso de NAM con una simetría mejorada de la nariz en altura, ancho, y ángulo de la columela comparado con el estadio inicial prequirúrgico y con alguna recaída en la altura de la fosa nasal (20%) ancho (10%) y ángulo de la columela (4,7%) al año de edad <sup>(19)</sup>.

**Brecha entre segmentos maxilares:** Monasterio *et al.* <sup>(14)</sup> compararon las dos técnicas de ortopedia prequirúrgica en 20 pacientes con fisura unilateral, tratados en Fundación Gantz, Santiago de Chile. En el cual el grupo A recibió

tratamiento con la técnica Dynacleft y elevador nasal durante tres meses, antes de la cirugía de labio. En el grupo B se realizó el tratamiento de ortopedia con la técnica NAM-Grayson durante 3 meses, antes de la primera cirugía de labio y nariz. Todos los pacientes se encontraban en el periodo de recién nacidos. Los resultados nos muestran que ambos métodos ortopédicos prequirúrgicos son efectivos. Mejorando la anatomía alterada de la nariz (aumentan el ángulo de la columela) y reducen el ancho de la fisura maxilar en pacientes con fisura unilateral completa <sup>(14)</sup>.

Los artículos evaluados se especifican en Tabla número 2. Los datos obtenidos de cada artículo para las variables alimentación, brecha entre segmentos maxilares y estética se especifican en la Tabla número 3. Cuando el artículo no hace referencia a estas variables se registró como “no menciona”. Los artículos que no hacen referencia a ninguna variable contextualizan la fisura labio palatina: su prevalencia en Chile y su clasificación según severidad.

## Discusión

El tratamiento integral del paciente fisurado es complejo y no hay esquemas rígidos de tratamiento <sup>(7)</sup>. Los resultados dependen de la plasticidad y moldeabilidad de los tejidos cartilaginosos neonatales, entre antes se empiece la ortopedia, mejores resultados se obtendrían <sup>(15)</sup>. Los estudios analizados coinciden en que el momento ideal de inicio de tratamiento es antes de las 72 horas de vida <sup>(6)</sup>, periodo donde sus cartílagos y huesos poseen gran concentración de ácido hialurónico, lo que los vuelve fácilmente moldeables <sup>(4)</sup>.

En cuanto a la alimentación son pocos los estudios encontrados, Alperovich *et al.* <sup>(16)</sup> mencionan que la mayoría de los pacientes fisurados no pueden ser amamantados de manera natural y que la forma más común de dar leche materna a pacientes fisurados es con el “alimentador Haberman”, botella para niños con necesidades

especiales, donde en una encuesta realizada a padres de pacientes fisurados con tratamiento NAM, un 75% la utiliza y un 11% utiliza otro tipo de botella. <sup>(16)</sup>

Con respecto a la contribución de la ortopedia prequirúrgica en la estética del paciente fisurado, trece del total de artículos estudiados concuerdan que estos otorgan beneficios. Esto debido a que estas correcciones reducen el excesivo tejido cicatricial, volviendo la cicatriz quirúrgica menos visible o casi nula <sup>(6) (7) (8) (11) (15) (19) (20) (21)</sup>. Sin embargo, la durabilidad de estos efectos es controversial <sup>(22)</sup>. La Guía Clínica AUGE de Fisura Labiopalatina 2015 <sup>(9)</sup> indica que resultados de la ortopedia prequirúrgica en la simetría nasal dependen de las habilidades y experiencia del tratante, es decir, son operador dependiente.

La brecha entre los segmentos maxilares disminuiría según diecinueve de los artículos revisados, incluyendo aquellos pacientes que emplearon NAM creado a partir de tecnología CAD/CAM <sup>(23)</sup>. Los otros cinco artículos no hacen mención a esta variable y el artículo restante plantea que no existe evidencia a favor ni en contra de realizar ortopedia prequirúrgica <sup>(9)</sup>.

Avances en tecnología digital de imagen, como diseño computarizado, fabricación asistida computarizada e impresión 3D, ofrecen nuevas alternativas al proceso de rehabilitación ortopédica <sup>(24)</sup>. La posibilidad de crear dispositivos NAM por tecnología 3D, tiene una serie de beneficios como la reducción de la angustia emocional del paciente y su familia, debido a la notoria disminución de los ajustes y del tiempo requerido, logrando mejorar significativamente la precisión del tratamiento <sup>(21)</sup>. Con scanners faciales 3D, que tengan una velocidad de escaneo rápida acorde a los movimientos del infante <sup>(25)</sup>, se pueden obtener datos valiosos de los efectos de crecimiento a largo plazo, tornando este proceso ortopédico más eficaz y eficiente <sup>(21)</sup>. Ritschl *et al.* <sup>(23)</sup> compararon dos grupos de pacientes con fisura labio palatina: un grupo tratado con NAM convencional y otro grupo

tratado con NAM creado a partir de tecnología CAD/CAM. Los resultados no mostraron cambios clínicos significativos entre ambos grupos, lo que da indicios de que la integración de la tecnología CAD/CAM es tan eficaz como el método convencional. Sin embargo, las resinas compatibles con el tratamiento NAM son limitadas ya que el material para la impresión 3D no debe ser más rígido que el polímero que se utiliza para los NAM construidos manualmente <sup>(21)</sup>.

La ortopedia prequirúrgica como tema de investigación tiene como limitación el bajo número de estudios aleatorizados existentes y la poca evidencia con respecto a la alimentación. De los veinticinco estudios evaluados sólo doce analizaron esta variable. Las limitaciones prácticas son el bajo número de ortodoncistas entrenados en este procedimiento y el costo <sup>(14)</sup>.

## Conclusión

NAM y Dynacleft mejoran la estética y disminuyen la brecha entre los segmentos maxilares. Dentro de la estética destaca la simetría labial y nasal, proyección de la punta de la nariz y cicatriz post operación primaria. Con respecto a la alimentación se necesita mayor evidencia. Los resultados varían dependiendo del momento de inicio de tratamiento, siendo mejores si se empieza a los primeros días de nacimiento.

Para poder tener mayor evidencia sobre resultados obtenidos con ortopedia prequirúrgica se necesitan más ensayos clínicos prospectivos a largo plazo.

## Referencias

1. Ford A, Tastets M, Cáceres A. Tratamiento de la Fisura Labio Palatina. *Rev Med Clin Condes* 2010; 21(1): 16-25.
2. Nazer J, Cifuentes L. Prevalencia al nacimiento de malformaciones congénitas en las maternidades chilenas participantes en la ECLAMC en el periodo 2001-2010. *Rev Med Chile*. 2014;142(9):1150-1156.

3. Hechenleitner T, Monasterio L, Lopes Y, Tastets ME, García J, Valderrama F. Tratamiento ortopédico pre-quirúrgico Dynacleft y Conformador Nasal en pacientes con fisura labio palatina unilateral complete tratados en Fundación Gantz, Santiago, Chile. *Rev. Ateneo Argent. Odontol.* 2014; 52(1):17-24.
4. Ford A. Tratamiento actual de las fisuras labio palatinas. *Rev Med Clin Condes.* 2004;15 (1): 3-11.
5. hang JX, Arneja JS. Evidence-Based Medicine: The Bilateral Cleft Lip Repair. *Plast Reconstr Surg* 2017;140 (1): 152e-165e.
6. En niños fisurados. Reporte de caso clínico. *Odontoestomatología.*2015; 17(25):53-59.
7. Chile. Ministerio de Salud. Guía Clínica: Fisura labiopalatina. Anexo 8: Ortopedia prequirúrgica. Santiago: Minsal; 2009.
8. Attiguppe PR, Karuna YM, Yavagal C, Naik SV, Deepak BM, Maganti R, Krishna CG. Presurgical nasoalveolar molding: A boon facilitate the surgical repair in infants whit cleft lip and palate. *Contemp Clin Dent.* 2016; 7(4):569-573.
9. Chile. Ministerio de salud. Guía Clínica Auge: Fisura labiopalatina. 3ra edición. 3.1: Pervención primaria. Pregunta clínica 15. Santiago; Minsal: 2015.
10. Prahlandersen B. Dental Treatment of Predental and Infant whit Clefts and Craniofacial Anomalies. *Cleft Palate Craniofac. J.* 2000; 37(6):528-532.
11. Grayson B, Sheye P. Presurgical nasoalveolar moulding treatment in cleft lip and palate patients. *Indian J Plast Surg.* 2009; 42(1):56-61. [Fecha de acceso: 25 de marzo de 2020]. Disponible en: <https://pubmed.ncbi.nlm.nih.gov/19884682/>
12. Shetye, PR. Update on treatment of patients with cleft—Timing of orthodontics and surgery. *Semin Orthod.* 2016; 22(1): 45–51.
13. Santiago PE, Grayson BH. Role of the craniofacial orthodontist on the craniofacial and cleft lip and palate team. *Semin Orthod.* 2009; 15(4): 225-43.
14. Monasterio L, Ford A, Gutierrez C, Tastets M, García J. Comparative Study of Nasoalveolar Molding methods: Nasal Elevator Plus Dynacleftt Versus NAM-Grayson in Patients Whit Complete Unilateral Cleft Lip and Palate. *Cleft Palate Craniofac. J.* 2013; 50(5):548-554.
15. Avhad R, Sar R, Tembhurne J. Presurgical management of unilateral cleft lip and palate in a neonate: a clinical report. *J Prosthet Dent.* 2014; 112(3):676-679.
16. Alperovich M, Frey JD, Shetye PR, Grayson BH, Vyas RM. Breast Milk Feeding Rates in Patients with Cleft Lip and Palate at a North American Craniofacial Center. *Cleft Palate Craniofac. J.* 2017, 54(3), 334–337.
17. Nazarian Mobin S, Karatsonyi A, Vidar E, Gamer S, Groper J, Hammoudeh JA, Urata M. Is Presurgical Nasoalveolar Molding Therapy More Effective in Unilateral or Bilateral Cleft Lip–Cleft Palate Patients? *Plast Reconstr Surg* 2011; 127(3): 1263–1269.
18. Broder H, Flores R, Clouston S, Kirschner R, Garfinkle J, Sischo L & Phillips C. Surgeon's and Caregivers' Appraisals of Primary Cleft Lip Treatment with and without Nasoalveolar Molding: A Prospective Multicenter Pilot Study. *Plast Reconstr Surg* 2016;137(3); 938 - 945.
19. Kamble V, Parkhedkar R, Sarin S, Patil P, Kothari B. Simplifying cleft surgery by presurgical nasoalveolar molding (PNAM) for infant born with unilateral cleft lip, alveolus, and palate: a clinical report. *J. Prosthodont. Res.* 2013;57(3):224-231
20. Patel PA, Rubin MS, Clouston S, Lalezaradeh F, Brecht LE, Cutting CB, Shetye PR, Warren SM, Grayson BH. Comparative Study of Early Secondary Nasal Revisions and Costs in Patients with Clefts Treated with and without Nasoalveolar Molding. *J. Craniofac. Surg.* 2015. 26(4):1229-1233.
21. Ahmed M, Ahsanuddin S, Retrouvey JM, Koka K, Qureshi H, Taub P. Fabrication of nasoalveolar molding devices for the treatment of cleft lip and palate, using stereolithography additive manufacturing processes and computer - aided design manipulation software. *J Craniofac. Surg* 2019; 30(8): 2604-2608.
22. Gomez V, Lopez-Garco J, Magía Gago A, Nieto I, Aneiros L. Protocolo ortopédico-ortodóncico de actuación en pacientes con fisura labio-alveolar y palatina. *Odontología Pediátrica.* 2017;25(3):173-190.

23. Ritschl LM, Rau A, Güll FD, DIBora B, Wolff K, Schönberger M, Bauer F, Wintermantel E, Loeffelbein D. Pitfalls and solutions in virtual design of nasoalveolar molding plates by using CAD/CAM technology- a preliminary clinical study. *J Craniomaxillofac Surg.* 2016; 44(4): 453-459.
24. Shen C, Yao CA, Magee W, Chai G, Zhang Y (2015). Presurgical Nasoalveolar Molding for Cleft Lip and Palate: The application of digitally designed molds. *Plast Reconstr Surg* 2015; 135(6): 1007e-1015e
25. Gong X, Dang R, Xu T, Yu Q & Zheng J. Full digital workflow of nasoalveolar molding treatment in infants with cleft lip and palate. *J Craniofac Surg.* 2020; 31(2), 367-371.

#### **Nota contribución de los autores:**

1. Concepción y diseño del estudio
2. Adquisición de datos
3. Análisis de datos
4. Discusión de los resultados
5. Redacción del manuscrito
6. Aprobación de la versión final del manuscrito

JSS ha contribuido en 1, 2, 3, 4, 5 y 6.

RTM ha contribuido en 2, 3, 4, 5 y 6.

CFM ha contribuido en 3, 4, 5 y 6.

APF ha contribuido en 1, 2, 3, 4, 5 y 6.

#### **Nota de aceptación:**

Este artículo fue aprobado por la editora de la revista Mag. Dra. Vanesa Pereira-Prado.