



MARPE, Miniscrew Assisted Rapid Palatal Expander, en pacientes adultos jóvenes: Ancho transversal intermolar, ancho transversal de cavidad nasal, complicaciones y otros resultados informados. Revisión sistemática

MARPE, Miniscrew Assisted Rapid Palatal Expander, in young adult patients: Intermolar width, transverse nasal cavity width, complications and other results informed

MARPE, Miniscrew Assisted Rapid Palatal Expander, em pacientes adultos jovens: largura intermolar, largura transversa da cavidade nasal, complicações e outros resultados informados. Revisão sistemática

Javiera Silva Sazo¹,  0000-0002-0423-1186
Antonieta Pérez-Flores²,  0000-0002-2481-7088

DOI: 10.22592/ode2022n39e311



Resumen

Objetivo: Describir los resultados obtenidos con MARPE en pacientes adultos jóvenes en relación al ancho transversal intermolar, ancho transversal de cavidad nasal, complicaciones y otros resultados informados.

Método: Se realizó un análisis siguiendo la guía Prisma, utilizando bases de datos Pubmed, SCIELO, Science Direct, Scopus, Sistema de información sobre literatura gris en Europa, Literatura Latinoamericana y del Caribe en Ciencias de la Salud, Google Académico, además de una búsqueda manual de libros y artículos científicos. Aplicando los criterios de inclusión y exclusión se analizaron 9 estudios.

Resultados: MARPE aumenta el ancho transversal intermolar y el ancho de la cavidad nasal en pacientes adultos jóvenes. Las complicaciones periodontales y dentoalveolares registradas no son concluyentes.

Conclusión: MARPE puede ser un tratamiento clínicamente viable y efectivo para pacientes adultos jóvenes que presenten deficiencia transversal maxilar.

Palabras clave: Expansión maxilar, adulto joven y técnica de expansión palatina.

¹Programa Atención Odontológica integral.

²Directora Diplomado Ortopedia Temprana Facultad de Odontología, Universidad de Concepción. mperezf@udec.cl

Fecha de recibido: 17/08/2021 - Fecha de aprobado: 17/09/2021

Abstract

Objective: To describe the results obtained with MARPE in Young adult patients in terms of Intermolar width, transverse nasal cavity width, complications and other results informed.

Method: An analysis of the published literature was carried out according to Prisma guidelines using Pubmed, SCIELO, Science Direct, Scopus, Information system on gray literature in Europe, Latin American and Caribbean literature in Health Sciences, Google Academic, in addition to a manual search of books and scientific articles. The full articles were analyzed and after applying the inclusion and exclusion criteria, 9 studies were analyzed.

Results: The literature indicates that MARPE increases inthermolar width and transverse nasal cavity width. Periodontal and dentoalveolar reported complications are not conclusive.

Conclusion: MARPE could be a clinically viable and effective treatment for young adult patients with transverse maxillary deficiency.

Keywords: Maxillary Expansion, Young adult, Palatal Expansion Technique.

Introducción y antecedentes

La deficiencia transversal del maxilar es una de las anomalías esqueléticas más frecuentes de los arcos dentarios, independiente del tipo de dentición en que se encuentre el paciente. A menudo puede ir acompañada por mordida cruzada posterior

Resumo

Objetivo: Descrever os resultados obtidos com o MARPE em pacientes adultos jovens em relação à largura intermolares transversais, largura transversa da cavidade nasal, complicações e outros resultados relatados.

Método: Foi realizada uma análise segundo o guia Prisma, nas bases de dados Pubmed, SCIELO, Science Direct, Scopus, Sistema de Informação sobre Literatura Cinza na Europa, Literatura Latino-americana e Caribenha em Ciências da Saúde, Google Acadêmico, além da busca manual de livros e artigos científicos. Aplicando os critérios de inclusão e exclusão, 9 estudos foram analisados.

Resultados: MARPE aumenta a largura intermolar transversal e a largura da cavidade nasal em pacientes adultos jovens. As complicações periodontais e dentoalveolares registradas não são conclusivas.

Conclusão: MARPE pode ser um tratamento clinicamente viável e eficaz para pacientes adultos jovens com deficiência transversa da maxila.

Palavras-chave: Expansão maxilar, adulto jovem e técnica de expansão palatina.

y apiñamiento dental ⁽¹⁻²⁾. Es una condición progresiva que tiende a aumentar en personas jóvenes y puede ser permanente en adultos ⁽¹⁾. Ha sido reportado que el 9.4% de la población y cerca del 30% de pacientes ortodóncicos adultos presentan una deficiencia transversal del maxilar y una mordida cruzada posterior ⁽³⁻⁴⁾.

Se han descrito múltiples factores etioló-

gicos para la deficiencia transversal del maxilar. Algunas causas incluyen alteraciones del desarrollo, tales como fisura en el labio y paladar, respirador bucal, hábitos como succión del dedo pulgar y deglución atípica. Una mala postura de la lengua, un desequilibrio de los músculos periorales y una falta de sellado labial, junto con labios hipotónicos, también podrían contribuir a la constricción maxilar ⁽⁵⁾.

Está bien documentado que la corrección de la Constricción Maxilar Transversal (en inglés Maxillary transverse deficiency, MTD) facilita otras mecánicas ortodóncicas/ortopédicas y mejora la estética facial y dental, la función oral, el aclaramiento mucociliar nasal y respiración nasal. Por lo tanto, se han realizado investigaciones continuas para mejorar las modalidades de tratamiento para la deficiencia transversal del maxilar y disminuir los efectos negativos secundarios asociados ⁽⁵⁾.

La Expansión Palatina Rápida Convencional (en inglés Rapid Palatal Expansión, RPE) ha demostrado ser un método de tratamiento confiable para corregir la desarmonía esquelética transversal del maxilar en pacientes prepuberales ⁽⁵⁾. Sin embargo, en pacientes adultos ha sido considerada imposible o rara vez exitosa debido a que en la adolescencia tardía, la sutura media del paladar y las articulaciones adyacentes empiezan a fusionarse y se vuelven más rígidas ⁽⁶⁾. Particularmente la estructura palatina y el pilar cigomático muestran mayor resistencia a la expansión ^(4, 7). En adultos tiene poco o ningún efecto esquelético ⁽⁵⁾ y se han descrito efectos dentoalveolares y periodontales perjudiciales ⁽²⁻⁴⁾, tales como adelgazamiento de la tabla vestibular del hueso alveolar ⁽⁴⁾, dolor, inflamación de tejidos, inestabilidad de

resultados, tipping bucal de las coronas, recesión gingival, reabsorción de raíces y ulceraciones ^(6, 8).

La Expansión Palatina Rápida Asistida en forma Quirúrgica (en inglés Surgically assisted RPE, SARPE) es un tratamiento a elección para la deficiencia transversal del maxilar en adultos jóvenes ⁽³⁻⁴⁾. Sin embargo, debido a la poca adherencia a tratamientos quirúrgicos complejos y al aumento de la demanda por tratamientos no quirúrgicos ^(4, 6, 8), se introduce la Expansión Palatina Rápida Asistida por Microimplantes (en inglés MARPE, Miniscrew Assisted Rapid Palatal Expander) ^(3, 8), una técnica de expansión rápida palatina asistida por micro tornillos que puede ser empleado en pacientes adultos jóvenes para abrir la sutura palatina media ^(4, 8), corregir la deficiencia transversal del maxilar en pacientes adultos ⁽⁵⁾ y para maximizar la separación ortopédica del maxilar y superar las desventajas presentadas por aparatos dento soportados y dento-muco soportados ^(3, 5).

MARPE es una modificación simple de la técnica de expansión palatina rápida (RPE); la principal diferencia es la incorporación de microtornillos ⁽⁴⁾ que van anclados al paladar ⁽⁵⁾ para asegurar expansión del hueso basal y la manutención de la separación entre las estructuras óseas durante el periodo de consolidación ⁽⁴⁾. La mayoría de los MARPE son dento-óseo soportado ^(2, 4; 6-7; 9), aunque hay algunos que sólo son óseo soportados ^(1, 3, 5, 8).

El uso del microtornillo puede distribuir el estrés a través del paladar, disminuyendo la concentración del estrés alrededor del diente pilar ⁽⁶⁾. Sin embargo, la información disponible con respecto a los efectos

esqueletales, dentoalveolares y periodontales producidos por esta novedosa técnica es limitada ⁽⁵⁾.

Hasta la fecha, la mayoría de los estudios se han enfocado en la efectividad de la expansión maxilar en pacientes prepuberales ⁽⁵⁾.

El objetivo de esta revisión es describir los resultados obtenidos con MARPE en pacientes adultos jóvenes en relación al ancho transversal intermolar, ancho transversal de cavidad nasal, complicaciones y otros resultados informados.

Materiales y métodos

Estrategia de búsqueda. Se realizó un análisis de la literatura publicada siguiendo la guía Prisma utilizando las bases de datos Pubmed (2010-2021), SCIELO (2010-2021), Science Direct (2010-2021), Scopus (2010-2021), Sistema de información sobre literatura gris en Europa, Literatura Latinoamericana y del Caribe en Ciencias de la Salud, Google Académico, además de una búsqueda manual de libros y artículos científicos.

Términos de búsqueda. Para la búsqueda se utilizaron las siguientes palabras claves: Maxillary Expansion, Young adult y Palatal Expansion Technique relacionado con el operador booleano: AND. Los términos DeCs empleados fueron Expansión maxilar, Adulto joven, Técnica de expansión palatina.

Criterios de inclusión/exclusión. Los límites de búsqueda (filtros) fueron: artículos en inglés, español y portugués publicados desde el año 2010 hasta el 2021, reporte de casos, ensayos clínicos, estudios transversales, revisiones sistemáticas,

editoriales y guías clínicas disponibles en textos completos. No se consideraron pósters, cartas al editor, comentarios de expertos, ni textos que no se encontraron en forma completa. La última búsqueda se realizó el día 24 de abril del año 2021. Como criterios de inclusión se consideraron artículos que mencionaran MARPE y alguna de las variables evaluadas: ancho transversal intermolar, ancho transversal de la cavidad nasal, complicaciones y otros resultados informados. Todo lo anterior evaluado en pacientes desde 18 hasta 25 años que presentaran deficiencia transversal del maxilar. Como criterio de exclusión no se consideraron artículos donde los pacientes presentaran enfermedad sistémica, síndrome craneofacial o anomalías dentofaciales (fisura labial, fisura palatina o ambas). Tampoco se consideraron estudios donde los pacientes hayan recibido tratamiento ortopédico, ortodóncico o quirúrgico previo al tratamiento con MARPE.

Proceso de selección. La selección la realizaron dos revisores de forma independiente. Se seleccionaron los títulos y se eliminaron las publicaciones no pertinentes. Se utilizaron los filtros de cada base de datos seleccionando las opciones de “búsqueda por tiempo”, “búsqueda de ensayos clínicos” y “búsqueda de artículos”. El grado de concordancia Kappa entre los revisores fue de 0.96 para la concordancia de selección de los artículos. Los desacuerdos entre los dos revisores se resolvieron con una discusión adicional.

Extracción de datos. De cada artículo seleccionado se buscaron datos para las siguientes variables: **1.** Ancho transversal intermolar. **2.** Ancho transversal de la


cavidad nasal. **3.** Complicaciones. **4.** Otros resultados informados.

Resultados

170 artículos clasificaron en los límites de búsqueda ya descritos. A éstos se le

sumaron 3 artículos más por búsqueda manual. De ellos se eliminaron 98 que estaban repetidos. Al analizar los títulos y aplicar los criterios de inclusión y exclusión, 9 estudios quedaron para su revisión, como se observa en la Figura número 1.

Figura 1: Flujograma de selección de artículos. Prisma (2020).



Los datos fueron extraídos de forma independiente empleando como herramienta de recogida de datos, las tablas 1 y 2.

Las especificaciones de MARPE por artículo se encuentran en Tabla número 1. Los datos obtenidos de cada artículo para las variables ancho transversal intermolar, ancho transversal de cavidad nasal, complicaciones y otros resultados se especifican en la Tabla número 2. Cuando el artículo no hace referencia a estas variables se registró como “no menciona”.

Evaluación del riesgo de sesgo

Según la pauta The Cochrane Collaboration (2011), el riesgo de sesgo para el ítem “Generación de la secuencia aleatorizada” fue “poco claro” para el 78% de los estudios. (Figura número 2). El grado de sesgo fue categorizado como bajo riesgo si todos los criterios fueron cumplidos, moderado si solo un criterio faltó y alto si dos o más criterios faltaron.

Tabla número 1. Especificaciones sobre MARPE

N° Referencia	Edad media	Expansor empleado	Microtornillos empleados	Protocolo de activación	Tiempo de contención
1	23 años	Expansor palatino rápido. Óseo soportado	Cuatro microtornillos: dos de 11 mm y dos de 9 mm de largo. Ambos de 2 mm de diámetro. Spider Screw, Regular plus, HdC, Thiene, Italy.	Dos activaciones al día hasta que la sutura palatina media se abriera y la constricción maxilar haya sido corregida.	6 meses
2	20 años	Expansor Hyrax convencional con bandas en primeros premolares y primeros molares. Dos ganchos anteriores en la región de las rugas palatinas y dos posteriores en el área parasagital media	Microtornillos ortodóncicos (Orlus, Ortholution, Seoul, Korea) con un diámetro de collar de 1.8 mm y de 7 mm de largo.	El tornillo se giró una vez al día. La expansión finalizó a las 6 semanas.	3 meses
3	Edad media: 21.6 años	Expansor tipo Hyrax (Hyrax II; Dentaurum, Ispringen, Germany)	Cuatro microtornillos de diámetro de collar de 1,8 mm y 7 mm de largo. (Orlus, Ortholution, Seoul, Korea).	El tornillo se giró una vez al día (0,2 mm) hasta lograr la expansión requerida. La expansión media fue de 6.54 (\pm 1.35) mm y la duración de la expansión fue de cinco semanas.	4 meses
4	Edad media: 18 \pm 5.5 años	Expansor tipo Hyrax. Óseo soportado	Cuatro microtornillos, dos entre canino y premolar y dos entre el segundo premolar y primer molar. Microtornillos de 10 mm de largo y 1.6 mm de diámetro. (M.O.S.A.S autoperforantes y autorroscantes Dewimed, Gac).	2/4 de giro en la mañana y 2/4 de giro en la noche. La duración fue calculada en base a la expansión requerida para cada paciente.	5 meses
5	Edad media: 20.9 \pm 2.9 años	Tipo Hyrax. Cuatro conectores de acero inoxidable con ganchos soldados en su base.	Cuatro microtornillos de 1.8 mm de diámetro y 7 mm de largo. Autoperforantes, ORLUS, Ortholution, Seoul, Korea.	1/4 de giro (0,2mm) todos los días. La expansión finalizó cuando la cúspide palatina de primer molar permanente maxilar entró en contacto con la punta de la cúspide bucal correspondiente del primer molar permanente mandibular.	3 meses
6	Edad media: 20.1 años	Tipo Hyrax. Cuatro conectores rígidos, con alambre de acero inoxidable de 0.8 mm y ganchos soldados a la base. (Hyrax® Click; Dentaurum, Ispringen, Germany). Dos ganchos posicionados en el área de las rugas palatinas y dos posteriores en el área para sagital media. Cementados a primeros premolares y molares.	Cuatro microtornillos ortodóncicos con diámetro de collar de 1,8 mm y 7 mm de largo. (Orlus; Ortholution, Seoul, Korea).	Un giro por día (0,2 mm) hasta que la expansión requerida fuese lograda	No menciona
7	Edad media: 21.9 \pm 1.5 años	Tornillo de expansión central y 4 ganchos soldados a bandas ortodóncicas. Manufacturado by BioMaterials Korea, Inc. En 4 pacientes fue posicionado en el paladar anterior y en otros cuatro pacientes en la mitad del paladar. El rango de número de dientes empleados para el anclaje fue de dos a cuatro (media de 3.63).	Microtornillos de 1,5 a 1,8 mm de diámetro y 11 mm de largo.	Varió según paciente. La expansión se completó cuando la punta de la cúspide palatina de los primeros molares maxilares contactó con la punta de la cúspide bucal de primeros molares mandibulares. El promedio de activación fue de 5.61 + 1.19 mm con un promedio de tiempo de tratamiento de 7.64 + 5.6 semanas.	No menciona

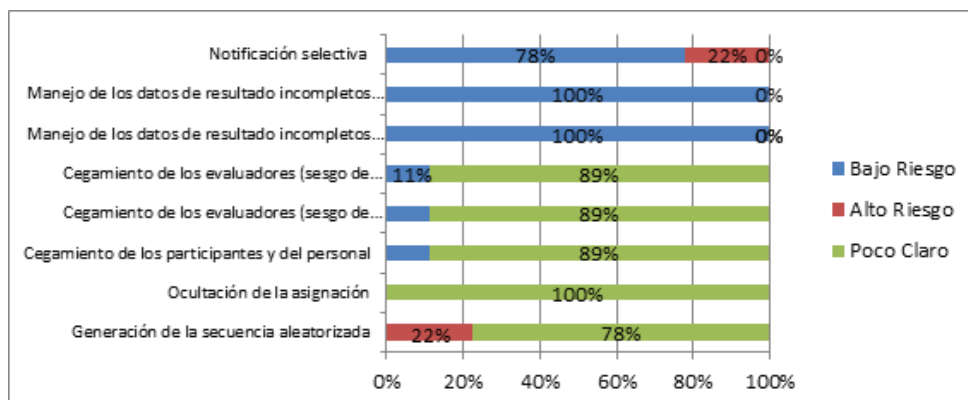
8	Grupo de 20 a 29 años	Aparato expansor (Peclab, Belo Horizonte, Minas Gerais, Brazil).	Cuatro microtornillos ortodóncicos (Peclab, Belo Horizonte, Minas Gerais, Brazil)	2/4 de giro inmediatamente a la colocación de mini implantes y 2/4 de giro diario, variando de 14 a 18 días hasta que se lograra la corrección transversal.	4 meses
9	Edad media: 20.4 ± 3.2 años	Aparato con tornillo de expansión central posicionado en el paladar posterior	Cuatro microtornillos de 1,5 x 11 mm	Dos activaciones por día (0.40 mm) hasta que apareciera un diastema. Después de esto la activación cambió a una activación por día. La expansión se completa cuando el hueso basal maxilar es mayor al ancho mandibular. En promedio la duración de la expansión fue de 35 ± 10 días	6 meses

Tabla número 2. Abordaje de cada una de las variables: Ancho transversal intermolar, ancho transversal de cavidad nasal, complicaciones y otros resultados

N° referencia	Nombre del estudio	Variables evaluadas post uso de Marpe			
		Ancho transversal intermolar	Ancho transversal de cavidad nasal	Complicaciones	Otros resultados
1	Class III malocclusion and bilateral cross-bite in an adult patient treated with miniscrew-assisted rapid palatal expander and aligners.	Aumenta	No menciona	Grosor tabla vestibular de hueso alveolar primer molar permanente (1 MP): Disminuye	Expansión ortopédica: Lograda Recesión gingival: No aumenta Tipping de piezas: bien controlado.
2	Miniscrew-assisted nonsurgical palatal expansion before orthognathic surgery for a patient with severe mandibular prognathism.	Aumenta	Aumenta	Inflamación transicional de tejido blando.	Ancho transversal intercanino: Aumenta Separación de la sutura palatina media: confirmada. Tejido periodontal: No hubo cambios significativos
3	Stability of dental, alveolar, and skeletal changes after miniscrew-assisted rapid palatal expansion	Aumenta	Aumenta	Inclinación de 1MP: Hacia bucal. Inclinación del hueso alveolar: Hacia bucal Grosor hueso alveolar bucal de 1MP: Disminuye Grosor hueso alveolar bucal de 1PM: Disminuye Nivel de cresta alveolar bucal de 1PM: Hacia apical Cresta alveolar bucal de 1MP: Hacia apical	Aumenta: Ancho intercuspídeo de incisivos centrales Ancho intercuspídeo de caninos Ancho intercuspídeo de 1PM Ancho intercuspídeo de 2PM Ancho interapice de incisivos Ancho interapice de caninos Ancho interapice de 1PM Ancho interapice 2PM Grosor hueso alveolar palatino de 1PM Grosor hueso alveolar palatino de 2PM Grosor hueso alveolar palatino de 1MP Estadísticamente no significativo: Grosor hueso alveolar bucal de 2PM
4	Rapid maxillary expansion in young adults: comparison of tooth-borne and bone-borne appliances, a cohort study.	No menciona	No menciona	No menciona	Estadísticamente no significativo: Inclinación 1MP derecho Inclinación 1MP izquierdo Inclinación Incisivo superior derecho Inclinación Incisivo superior izquierdo Dimensión transversal anterior (ATD) Aumenta: Dimensión transversal Posterior (PTD) Radiolucidez en sutura palatina media: En un 100% de los pacientes

5	Nonsurgical miniscrew-assisted rapid maxillary expansion results in acceptable stability in young adults	Aumenta	Aumenta	No menciona	Patrón de apertura de la sutura palatina: Triangular. Apertura de la sutura palatina media: 86% de los participantes. Aumenta: Ancho intercanino Ancho interpremolar Estadísticamente no significativo: Altura de la corona clínica:
6	Skeletal and dentoalveolar changes after miniscrew-assisted rapid palatal expansion in young adults: A cone-beam computed tomography study.	Aumenta	Aumenta	Grosor de hueso bucal vestibular 1PM: Disminuye Grosor de hueso bucal vestibular 1MP : Disminuye Altura alveolar vestibular 1PM: Disminuye Altura alveolar vestibular en 1MP: Disminuye Inclinación bucal de 1MP maxilar: Aumenta	Ancho arco cigomático : Aumenta Patrón de Expansión en plano coronal: piramidal. Patrón de expansión en el plano sagital: paralelo. Apertura de la sutura palatina media: 84.2% de los participantes. Expansion esquelética, alveolar y dental: 37.0%, 22.2%, and 40.7%, respectivamente.
7	Retrospective Evaluation of Skeletal, Dentoalveolar, and Periodontal Changes of Microimplant Assisted Rapid Palatal Expansion (MARPE) In Skeletally Matured Patients	Aumenta	La expansión de las áreas de la cavidad nasal equivale a 45% de la expansión realizada con MARPE.	Grosor hueso alveolar bucal de 1PM: Disminuye Grosor hueso alveolar bucal de 1MP: Disminuye Inclinación dental de 1PM izq: hacia vestibular. Inclinación dental de 1MP der: hacia vestibular. Inclinación dental de 1MP izq: hacia vestibular.	Apertura de sutura palatina media: en el 100% de los casos y sin desalajo de microimplantes. Expansión: 41% esquelética, 12% hueso alveolar y 48% tip dental. Patrón de expansión : paralela en plano coronal y plano axial. Área cigomática derecha : se expande Área cigomática izquierda: se expande Área infracigomática derecha : se expande. Área infracigomática izquierda: se expande
8	Evaluation of factors related to the success of miniscrew-assisted rapid palatal expansion	No menciona	No menciona	No menciona	Aumenta: Dimensión transversal palatina anterior Dimension transversal palatina posterior Ancho de la mitad de la cara (desde foramen infraorbitario a foramen infraorbitario)
9	An assessment of the magnitude, parallelism, and asymmetry of microimplant-assisted rapid maxillary expansion in non-growing patients	No menciona	No menciona	Asimetría transversal post expansión: 51% de pacientes	Aumenta: Dimension transversal a nivel de espina nasal anterior Dimension transversal a nivel de espina nasal posterior.

Figura 2: Evaluación de riesgo de sesgo. The Cochrane Collaboration (2011).



Ancho transversal de cavidad nasal

Esta variable aumenta en todos los artículos revisados. El ancho transversal de la cavidad nasal aumenta 1,07mm inmediato al retiro de MARPE ⁽⁶⁾ hasta 2,2mm, valor registrado 10 meses post tratamiento ⁽⁴⁾.

La expansión de la cavidad nasal resulta en un aumento del flujo de aire y mejora la respiración nasal ⁽⁸⁾.

Complicaciones

Los estudios informan de complicaciones periodontales y dentoalveolares dentro de las cuales destacan:

1. Adelgazamiento de tabla vestibular del hueso alveolar: Adelgazamiento de la tabla vestibular del primer molar ^(3, 7). De todas formas, las piezas se mantuvieron con una buena cobertura ósea en las raíces ⁽³⁾. Se informa este mismo resultado tanto para primer molar como para primer premolar ^(5; 7-8).
2. Inflamación: Durante el tratamiento con MARPE se registra una inflamación transicional del tejido blando que rodea a los microtornillos en el paladar. Esta disminuyó al remover el aparato una vez cumplidos los tiempos presupuestados para la expansión. No se indica que hubo interrupción del tratamiento ⁽⁴⁾.

3. Traslado apical de cresta alveolar: Se informa un traslado hacia apical de la cresta tanto en el primer molar como primer premolar ⁽⁷⁻⁸⁾.

4. Angulación de las piezas: Existe un cambio en el tip del primer molar post uso de MARPE ^(5; 7-8). Este varía en 3.91° hacia bucal ⁽⁷⁾.

Se registra un cambio de angulación del primer premolar izquierdo hacia vestibular. El cambio de angulación de la pieza contralateral no fue estadísticamente significativo ⁽⁵⁾.

5. Flexión de hueso alveolar: Se registran resultados significativos para el hueso alveolar del primer molar. Este varía 1.78° hacia bucal ⁽⁷⁾. En contraste con lo que plantea otro estudio, que indica resultados estadísticamente significativos para primeros premolares y primeros molares ⁽⁵⁾.

6. Asimetría transversal post expansión con MARPE: 51% de pacientes muestra asimetría de al menos 1.1 mm en la expansión de la espina nasal anterior ⁽²⁾.

Otros resultados: Además de las variables ya evaluadas, se registra en la literatura:

1. Expansión esquelética: Se describe una expansión ortopédica, llegando incluso a resolver una mordida cruzada bilateral ⁽³⁾.

2. Tejido periodontal: los estudios no indican recesión gingival ^(3-4;7) inmediata al tratamiento con MARPE, ni cambios significativos en la altura de las coronas dentales ^(4,6), tampoco dehiscencia osea. El soporte periodontal se mantuvo sólido y estable ⁽⁴⁾.

3. Apertura de la sutura palatina: Todos los estudios muestran una apertura, logrando una tasa de éxito del 84.2% ⁽⁸⁾ e incluso valores mayores ^(1, 5-6).

4. Patrón de apertura: Es piramidal en el plano coronal ^(6, 8) con el menor incremento en la cavidad nasal y el mayor incremento en ancho intermolar ⁽⁶⁾. Otro autor, indica un patrón de expansión paralelo ⁽⁵⁾. En el plano axial la expansión sigue un patrón paralelo ^(5, 8).

5. Medidas transversales: En cuanto a la dimensión transversal anterior, los valores no fueron estadísticamente significativos ⁽¹⁾, sin embargo, Oliveira et al ⁽⁹⁾ informa un aumento significativo. El ancho intercanino ^(3-4; 6) y ancho interápice de incisivos y caninos también aumenta ⁽⁴⁾.

6. La dimensión transversal posterior aumenta ^(1, 9), junto con el ancho intercuspideo de primeros premolares y segundos premolares ^(4, 6) y ancho interápice de primeros premolares y segundos premolares ⁽⁴⁾.

7. Post tratamiento MARPE, los estudios registran aumento del ancho del arco cigomático ⁽⁸⁾, del área cigomática ⁽⁵⁾, del área infra cigomática ⁽⁵⁾ y de la región entre forámenes infraorbitarios ⁽⁹⁾.

Discusión

La edad cronológica es un buen predictor de éxito de MARPE (disyunción) mostrando una correlación de Pearson negativa, lo que

significa que a mayor edad hay menores posibilidades de éxito de MARPE, menor apertura y expansión esquelética ⁽⁹⁾, sin embargo la edad no debería ser un único factor a considerar ⁽⁹⁾.

La literatura es contradictoria: Los datos encontrados muestran que hay una variabilidad intrasutural e interindividuo en los estadíos de desarrollo de la sutura palatina media, la cual no se relaciona directamente con la edad cronológica ⁽⁵⁾. La fusión de la sutura palatina media varía con el género y la edad. Se ha registrado fusión de la sutura media palatina en pacientes de 15 a 19 años y se ha reportado una falta de fusión de esta sutura en pacientes de 32, 54 y 71 años ⁽⁵⁾. Esto explicaría las distintas tasas de éxito de MARPE y la variabilidad en la magnitud de aumento de cada variable post uso de MARPE. Para el ancho transversal intermolar el mayor incremento inmediato al retiro de MARPE es de 8.32 mm ⁽⁶⁾, lo sigue 8.3 mm ⁽⁴⁾ y 6.26 mm ⁽⁵⁾. En cuanto al ancho transversal de la cavidad nasal, el mayor aumento registrado es de 2,2mm ^(4,7). La decisión de emplear aparatos como MARPE o aquellos soportados únicamente en piezas dentales en pacientes adultos jóvenes debe estar basada en las variables que presenta el paciente: Madurez esquelética, forma del paladar, higiene, piezas dentales presentes, estado de las coronas dentales y en las preferencias del ortodoncista ^(1,5). Así, MARPE, al anclarse al paladar por medio de microtornillos ⁽⁴⁾ puede ser muy útil en pacientes que han perdido piezas posteriores o que estas se encuentran comprometidas ⁽¹⁾.

Los microtornillos permiten realizar terapia ortodóncica al mismo tiempo que la expansión, lo que disminuye los tiempos de

tratamiento ⁽¹⁾. Además, los expansores con anclaje esquelético producen mayor expansión ortopédica en comparación a dispositivos dentosoportados ^(1,6). En ambos se observa un aumento en la dimensión transversal anterior; sin embargo, en promedio esto es mayor en pacientes tratados con microtornillos. 2,4 mm versus Hyrax 1,9 mm. ⁽¹⁾.

Cuatro de los nueve artículos revisados emplean dispositivos MARPE soportados únicamente en hueso ^(1, 3, 5, 8). El resto de los dispositivos MARPE son soportados en hueso y piezas dentales. Sería interesante comparar los resultados que se obtienen con estos dos aparatos en adultos jóvenes.

Solo un estudio ⁽²⁾ se refiere a la simetría de la expansión resultante. Considerando los registros obtenidos, sería bueno realizar más estudios con respecto a la expansión de la espina nasal anterior ⁽²⁾.

Ningún estudio registra recesión gingival clínicamente significativa inmediata al uso de MARPE, sin embargo, a futuro esto debería ser controlado, dado los cambios en el hueso alveolar, migración apical de la cresta alveolar e inflamación ⁽⁷⁻⁸⁾.

Un solo estudio menciona los milímetros de discrepancia transversal para los cuales MARPE es efectivo. MARPE corrige discrepancias transversales maxilares leves a moderadas de menos de 7 mm en pacientes maduros esqueléticamente con un periodonto saludable ⁽⁵⁾.

En cuanto a la mantención de los resultados obtenidos con MARPE, se registra una recaída post tratamiento de 0.07mm en el ancho intermaxilar ⁽⁹⁾. Se requiere mayor

cantidad de estudios a largo plazo para evaluar este ítem.

Dentro de las posibles limitaciones de esta revisión es que se incorporaron estudios con pacientes de distinta raza, madurez esquelética y anatomía craneofacial. El número de microimplantes no siempre fue el mismo, y la falta de seguimiento a largo plazo debido a que MARPE se continuaba con tratamiento ortodóncico o quirúrgico. La cantidad de activación y contención de cada dispositivo fue distinta para cada paciente. La menor frecuencia de activación fue de 1 giro por día y la mayor de 2 giros por día. El mayor tiempo de activación informado fue de 7 semanas ⁽⁵⁾. Es en este estudio donde se informa que la expansión de las áreas de la cavidad nasal equivale a un 45% de la expansión realizada con MARPE ⁽⁵⁾.

Conclusiones

Los estudios revisados indican que MARPE puede ser un tratamiento clínicamente viable y efectivo para pacientes adultos jóvenes que presenten deficiencia transversal maxilar. Tras la separación de la sutura palatina el ancho transversal intermolar y ancho transversal de cavidad nasal aumentan.

Las complicaciones periodontales y dentoalveolares registradas en la literatura son de leve magnitud y no son concluyentes. Entre ellas, las que más se repiten son adelgazamiento de la tabla vestibular del hueso alveolar del primer molar y primer premolar y cambio de tip del primer molar.

La literatura actual sugiere que la edad cronológica no debería ser el único factor a considerar para evaluar el pronóstico de este tratamiento.

Para evaluar el éxito de MARPE y la estabilidad de la expansión post tratamiento

se requiere realizar ensayos clínicos aleatorios que involucren mayor número de pacientes y seguimientos a largo plazo.

Referencias

1. Rojas V, Macherone C, Zursiedel MI, Valenzuela JG. Rapid maxillary expansion in young adults: comparison of tooth-borne and bone-borne appliances, a cohort study. *J Oral Res* 2019; 8 (3): 201-209. Disponible en: <http://www.joralres.com/index.php/JOR/article/view/joralres.2019.031>
2. Elkenawy I, Fijany L, Colak O, Paredes NA, Gargoum A, Abedini S, Cantarella D, Dominguez-Mompell R, Sfogliano L, Moon W. An assessment of the magnitude, parallelism, and asymmetry of micro-implant-assisted rapid maxillary expansion in non-growing patients. *Prog Orthod*. 2020; 21(1):42. Disponible en: <https://www.ncbi.nlm.nih.gov/pmc/articles/PMC7680816/>
3. Lombardo L, Carlucci A, Maino BG, Colonna A, Paoletto E, Siciliani G. Class III malocclusion and bilateral cross-bite in an adult patient treated with miniscrew-assisted rapid palatal expander and aligners. *Angle Orthod*. 2018; 88(5): 649-664. Disponible en: <https://pubmed.ncbi.nlm.nih.gov/29714067/>
4. Lee KJ, Park YC, Park JY, Hwang WS. Miniscrew-assisted nonsurgical palatal expansion before orthognathic surgery for a patient with severe mandibular prognathism. *Am J Orthod Dentofacial Orthop*. 2010; 137(6): 830-9. Disponible en: <https://pubmed.ncbi.nlm.nih.gov/20685540/>
5. Nguyen, UK. Retrospective Evaluation of Skeletal, Dentoalveolar, and Periodontal Changes of Microimplant Assisted Rapid Palatal Expansion (MARPE) In Skeletally Matured Patients 2017. Disponible en: <https://researchrepository.wvu.edu/etd/6310>
6. Choi SH, Shi KK, Cha JY, Park YC, Lee KJ. Nonsurgical miniscrew-assisted rapid maxillary expansion results in acceptable stability in young adults. *Angle Orthod*. 2016; 86(5): 713-20. Disponible en: <https://pubmed.ncbi.nlm.nih.gov/26938955/>
7. Lim HM, Park YC, Lee KJ, Kim KH, Choi YJ. Stability of dental, alveolar, and skeletal changes after miniscrew-assisted rapid palatal expansion. *Korean J Orthod*. 2017; 47(5): 313-322. Disponible en: <https://pubmed.ncbi.nlm.nih.gov/28861393/>
8. Park JJ, Park YC, Lee KJ, Cha JY, Tahk JH, Choi YJ. Skeletal and dentoalveolar changes after miniscrew-assisted rapid palatal expansion in young adults: A cone-beam computed tomography study. *Korean J Orthod*. 2017; 47(2): 77-86. Disponible en: <https://pubmed.ncbi.nlm.nih.gov/28337417/>
9. Oliveira CB, Ayub P, Angelieri F, Murata WH, Suzuki SS, Ravelli DB, Santos-Pinto A. Evaluation of factors related to the success of miniscrew-assisted rapid palatal expansión 2021; 91(2):187-194. Disponible en: <https://pubmed.ncbi.nlm.nih.gov/33351888/>

Declaración de Conflictos de interés:

Los autores no presentan conflicto de interés en la publicación del artículo.

Fuente de financiación: autofinanciado.

Nota contribución de autoría:

1. Concepción y diseño del estudio
2. Adquisición de datos
3. Análisis de datos
4. Discusión de los resultados
5. Redacción del manuscrito
6. Aprobación de la versión final del manuscrito.

JSS ha contribuido en: 1, 2, 3, 4, 5, 6.

APF ha contribuido en: 1, 2, 3, 4, 5, 6.

Nota de aceptación:

Este artículo fue aprobado por la editora de la revista Mag. Dra. Vanesa Pereira-Prado.