

# Sellado Dentinario Inmediato: debe ser un procedimiento de rutina en las restauraciones adheridas indirectas?

*Immediate Dentin Sealing: must it be a routine procedure in indirect bonded restorations?*

*Selamento dentinário imediato: ¿deve ser um procedimento de rotina nas restaurações adesivas indiretas?*

Ernesto Borgia Botto<sup>1</sup>  0000-0002-9888-4128

DOI: 10.22592/ode2023n41e327



## Resumen

**Objetivos:** Evaluar los resultados biomecánicos, biológicos, técnicos y clínicos de la técnica del Sellado Dentinario Inmediato.

**Metodología:** Una Revisión Crítica de la Literatura fue llevada a cabo, para discutir los resultados de estudios clínicos, de laboratorio y revisiones sistemáticas, a fin de responder la pregunta del título.

**Resultados:** Los resultados clínicos, biomecánicos y biológicos fueron variados, pero a mediano y largo plazo no mostraron diferencias significativas entre el Sellado Dentinario Inmediato y el Sellado Dentinario Diferido. Por otra parte, la técnica es más compleja e insume más tiempo clínico.

**Discusión:** De acuerdo con la evaluación de los resultados mencionados, el Sellado Dentinario Inmediato no tuvo los niveles de eficacia y eficiencia esperados. **Conclusiones:** Hasta el momento, el Sellado Dentinario Inmediato justificaría su aplicación en situaciones específicas y no como procedimiento de rutina en la realización de restauraciones indirectas adheridas.

**Palabras clave:** agentes adhesivos a dentina, materiales biocompatibles, materiales dentales, restauraciones dentales permanentes, estudios clínicos.

1 Práctica privada. Montevideo, Uruguay, ebprgiabotto@gmail.com

Fecha de recibido: 23/6/2022 - Fecha de aceptado: 12/12/2022

## Abstract

**Objective:** To analyze the Immediate Dentin Sealing technique and their biological, bio-mechanical and clinical results.

**Methodology:** A Critical Literature Review was carried out to discuss the results of systematic review and clinical and laboratory studies to answer the question of the title.

**Results:** The clinical, biomechanical and biological results were varied, but in the medium and long term they did not show significant differences between Immediate Dentin Sealing and Delayed Dentin Sealing. On the other hand, the technique is more complex and takes more clinical time.

**Discussion:** According to the evaluation of the results mentioned, the Immediate Dentin Sealing did not have the expected levels of efficacy and efficiency. **Conclusion:** Hitherto, Immediate Dentin Sealing would justify its application in specific situations but not as a routine procedure in performing indirect bonded restorations.

**Keywords:** dentin bonding agents, bio-compatible materials, dental materials, permanent dental restorations, clinical trials.

## Resumo

**Objetivos:** Avaliar os resultados biomecânicos, biológicos, técnicos e clínicos da técnica de selamento dentinário imediato.

**Metodologia:** Uma Revisão Crítica da Literatura foi realizada para discutir os resultados dos estudos clínicos, de laboratório e revisões sistemáticas, a fim de responder à pergunta do título.

**Resultados:** Os resultados clínicos, biomecânicos e biológicos foram variados, mas a médio e longo prazo não mostraram diferenças significativas entre o Selamento Dentinário Imediato e o Selamento Dentinário Tardio. Por outro lado, a técnica é mais complexa e leva mais tempo clínico.

**Discussão:** De acordo com a avaliação dos resultados mencionados, o Selamento Dentinário Imediato não teve os níveis de eficácia e eficiência esperados. **Conclusões:** Até o momento, o Selamento Dentinário Imediato justificaria sua aplicação em situações específicas e não como procedimento de rotina na realização de restaurações indiretas adesivas.

**Palavras-chave:** adesivos dentinários, materiais biocompatíveis, materiais dentários, restaurações dentárias permanentes, ensaios clínicos.

## Introducción

La Odontología Restauradora Integral (ORI) proporciona todos los fundamentos y técnicas para la realización de restauraciones indirectas adheridas, a fin de devolver al diente su anatomía, estética y función. Está sustentada en una filosofía de Mínima Invasión y Máxima Preservación, pero supeditadas a lograr la Máxima Longevidad posible de la restauración y del órgano dentario.

Los procedimientos restauradores deben ser realizados con *eficacia* (capacidad de lograr el

efecto que se desea o se espera) y *eficiencia* (capacidad de lograr los resultados deseados con el mínimo posible de recursos y de tiempo) <sup>(1)</sup>, de manera de obtener restauraciones de excelente calidad, con adecuada relación costo-beneficio y alta productividad relacionada con los tiempos de las diferentes etapas.

Desde el punto de vista biológico, la pulpa dental cumple un trascendente rol en la formación y nutrición de la dentina, así como también en la inervación y defensa del diente <sup>(2)</sup>. La preservación del complejo dentinopulpar ha sido establecido como prioritaria por el Consenso

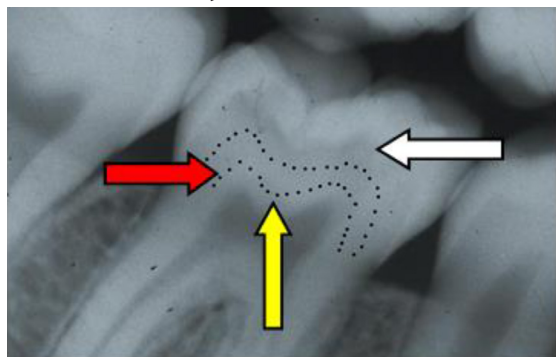
Internacional de Colaboración en Caries, realizado en Lovaina, Bélgica, en 2015 <sup>(3)</sup>. La caries es el mayor factor de riesgo.

A juicio del autor, la calidad de la preparación dentaria es el factor más importante en el éxito clínico restaurador.

Durante la preparación mecánica del diente, la preservación de la biología del complejo dentinopulpar está relacionada con la utilización de instrumental de corte afilado (fresas, piedras, instrumental de mano), maniobras operatorias cuidadosas e intermitentes, con abundante irrigación y la aplicación de técnicas que impidan la migración bacteriana y/o productos químicos.

En un trabajo anterior <sup>(4)</sup>, se establecen tres niveles de profundidad de la lesión cariosa: Superficial, Media o Profunda, si abarca el tercio externo, medio o pulpar, en alguno o en los tres sentidos de la corona del diente respectivamente (Figura 1).

**Figura 1: Representación esquemática de la profundidad de la lesión cariosa, de acuerdo a la línea punteada: Superficial (flecha blanca), Mediana (flecha roja), Profunda (flecha amarilla)**



(Tomada de Borgia E. et al, RODYB 2020;2:24-32).

El tejido cariado puede ser parcial o totalmente removido por distintas técnicas, dependiendo de la extensión y profundidad de la lesión. La dentina afectada desmineralizada en la pared pulpar debe conservarse <sup>(4-10)</sup>.

Según la profundidad, la dentina adquiere características anatómicas e histoquímicas diferentes. Cuando la preparación dentaria es superficial o de mediana profundidad, la dentina recién cortada puede sellarse con un adhesivo dentinario. Sin embargo, en lesiones cercanas a la pulpa, el aumento del diámetro y del número de canalículos, así como la reducción de la dentina intertubular, incrementan su permeabilidad <sup>(11)</sup>. Las toxinas bacterianas y monómeros libres de bajo peso molecular pueden migrar hacia la pulpa y provocar citotoxicidad pulpar <sup>(12,13)</sup>. En estas situaciones, para proteger al complejo dentinopulpar se deberán utilizar biomateriales remineralizantes <sup>(14-22)</sup>.

Abu-Nawareg MM et al. (23), en una Revisión publicada a fines del 2015, presentan la siguiente síntesis histórica: “en 1990 Bergenholtz mostró que las toxinas liberadas por las bacterias podían difundir a través de la dentina recién preparada induciendo inflamación pulpar. Para evitar esto, Pashley DH. en 1992, propuso hacer un sellado dentinario inmediato con adhesivos resinosos. El grupo de Davidson CL. en 1996, Paul SJ. y Shaeffer P. en 1997, Öztürk N et al en 2003 y Tagami J. et al (2003 - 2005) se adhirieron a ese concepto”.

Hace unos años, Pascal Magne <sup>(24,25)</sup> reactivó el tema y la aplicación de adhesivos resinosos directamente sobre la dentina recién fresada, en preparaciones dentarias que recibirán una restauración indirecta adherida, se le conoce como Sellado Dentinario Inmediato (SDI). Cuando el sistema adhesivo se aplica en el momento de la fijación de una restauración indirecta adherida, se le denomina Sellado Dentinario Diferido (SDD).

Los objetivos de este trabajo son analizar la eficacia y la eficiencia del SDI, de acuerdo con los resultados biológicos, biomecánicos y clínicos, emanados de la información bibliográfica disponible y discutir la oportunidad y alcance de su uso, a fin de dar respuesta a la pregunta planteada en el título.

## Metodología

La técnica del Sellado Dentinario Inmediato adquirió esa denominación hace unas dos décadas. Para cumplir con los objetivos establecidos, se realizó una Revisión Crítica de la Literatura (26,27).

Los Criterios de Inclusión establecidos fueron que los estudios de laboratorio, clínicos y revisiones sistemáticas publicados debían desarrollar alguno de los siguientes ítems:

-Análisis de los resultados de la Resistencia de Unión a Dentina (RUD) y de la Resistencia a la fractura dentaria (RFD) y/o de la restauración (RFR) cuando se aplican SDI o SDD.

-Resultados del ajuste marginal e interno, en restauraciones cerámicas y de resina compuesta con SDI o SDD.

-Biocompatibilidad de los sistemas resinosos adheridos.

-Estudios clínicos comparativos de sensibilidad posoperatoria, éxito clínico y longevidad de las restauraciones indirectas adheridas utilizando SDI o SDD.

Se realizó la búsqueda en Medline (Pubmed), Scopus y la base de datos EBSCO. disponibles a través del Portal Timbó de Uruguay utilizando la siguiente estrategia de búsqueda:

“Dental Bonding”[MeSH Terms] OR “Dentin-Bonding Agents”[MeSH Terms] AND “indirect”[All Fields] OR “indirects”[All Fields] AND “bonded”[All Fields] OR “bondings”[All Fields] OR “bonds”[All Fields] OR “object attachment”[MeSH Terms] OR “object”[All Fields] AND “attachment”[All Fields]) OR “object attachment”[All Fields] OR “bonding”[All Fields]) AND “restorability”[All Fields] OR “restorable”[All Fields] OR “restored”[All Fields] OR “restoration”[All Fields] OR “restorations”[All Fields] OR “restorative”[All Fields] OR “restoratives”[All Fields] OR “restore”[All Fields] OR “restored”[All Fields] OR “restores”[All Fields] OR “restoring”[All Fields] OR “clinical trial”[Publication Type] OR “clinical trials as topic”[MeSH

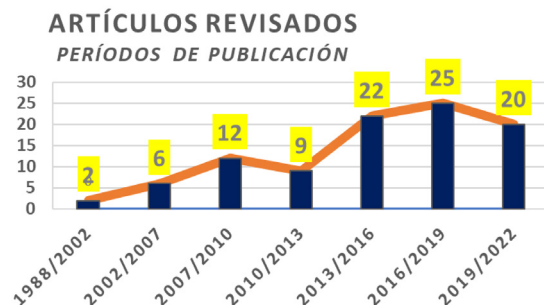Terms] OR “clinical trials”[All Fields] AND (2002:2022[pdat])

Además, se hizo una búsqueda manual de artículos y por artículos de autores referentes del área.

Esta Revisión se comenzó en el año 2016, suspendiéndose por motivos personales del autor en 2020 y 2021, retomándola y culminándola en el año 2022.

El total de las referencias seleccionadas inicialmente fue de 120. Se descartaron 24 y se analizaron 96, distribuidas según el año de publicación en: 2 (2.1%) con más de 20 años; 6 (6.25%) entre 15 y 20 años; 12 (12.5%) entre 12 y 15 años; 9 (9.4%) entre 9 y 12 años; 22 (22.9%) entre 6 y 9 años; 25 (26%) entre 6 y 3 años y 20 (20.8%) con menos de 3 años. En síntesis, 69.8% (67) de los trabajos revisados tenían menos de 9 años. En la Figura 2 se grafican estos resultados.

**Figura 2: La gráfica muestra el número de trabajos revisados en los diferentes períodos de publicación.**



## Desarrollo

Para evaluar la técnica del SDI, se analizaron sus indicaciones, la técnica en sí misma y los resultados biomecánicos, biológicos y clínicos surgidos de la bibliografía analizada.

## Indicaciones

Si bien el SDI fue propuesto inicialmente en dientes pulpados, su aplicación se ha extendi-

do a los dientes endodónticamente tratados. En este trabajo se considerará su uso en dientes pulpados.

El SDI está indicado en las preparaciones dentarias para restauraciones coronarias indirectas adheridas cerámicas o a base de resina compuesta, parciales o totales, individuales o pilares de prótesis dentales fijas (PDF). Su aplicación puede influir en la respuesta biológica del complejo dentinopulpar y biomecánicamente en la resistencia adhesiva, resistencia estructural de la restauración y de la pieza dentaria restaurada.

Pascal Magne en 2005 (24), establece que la dentina fresca recién fresada es el sustrato ideal para la adhesión dentinaria. El precurado de los agentes adhesivos dentinarios, permite una adhesión libre de estrés, lo que podría aumentar la Resistencia de unión a dentina (RUD), mejorar la adaptación de la restauración y prevenir la sensibilidad posoperatoria, brindando más confort al paciente.

### **Técnica del Sellado Dentinario Inmediato**

Una vez terminada la preparación dentaria, el diente que va a recibir el SDI debe estar aislado en forma absoluta con dique de goma, imprescindible en el sector posterior.

Para sellar los conductillos dentinarios expuestos, siguiendo las indicaciones del fabricante, se aplica el sistema adhesivo resinoso de la resina compuesta de fijación que el profesional va a utilizar posteriormente. Por lo tanto, ambos deben ser de la misma marca comercial.

Magne P en 2014 (27), publicó una breve y didáctica secuencia de esta técnica, por lo que se sugiere su lectura.

Un punto muy delicado es eliminar los excesos del adhesivo que han cubierto los márgenes adamantinos de la preparación. Esto se realiza a baja velocidad, con la misma fresa o piedra con que se tallaron inicialmente y de preferencia con magnificación. Este paso es muy importante y de gran sensibilidad. En algunas situaciones clínicas, el esmalte se puede preparar después del SDI.

### **Restauraciones provisionales**

El objetivo principal de la restauración provisional es proteger al complejo dentinopulpar. Los avances tecnológicos en el desarrollo de nuevos materiales y técnicas ofrecen al profesional una amplia gama de posibilidades (28).

#### ***Técnicas de confección.***

De acuerdo con la técnica de confección, se clasifican en: a) Directos b) Indirectos y c) CAD/CAM.

#### ***Materiales para provisionales.***

Los diferentes materiales se clasifican de acuerdo con su composición y forma de endurecimiento en:

##### ***Resinas acrílicas de autocurado.***

Son los convencionales sistemas polvo-líquido a base de polimetacrilato/metilmetacrilato. Se deben manipular adecuadamente debido a la reacción exotérmica y el grado de contracción de polimerización. Se fijan al diente con cementos temporarios sin eugenol.

##### ***Resinas Compuestas.***

Se dispensan en forma de pasta en la preparación dentaria y se modelan con instrumental adecuado. La reacción de polimerización puede ser de autocurado (Duo-Temp-Coltène/Whaledent; Telios CS/C&B) o activados por luz (Clip F/VocoGmbH; Interval LC/Temrex Corp.). Estos provisionales están ideados para no cementarse. A pesar de que los fabricantes sostienen que la expansión de polimerización permite un buen sellado de la preparación, la falta de cemento facilita la microfiltración bacteriana y la sensibilidad posoperatoria. En opinión del autor, en estas situaciones clínicas está indicado el SDI.

Algunos de estos materiales están disponibles en bloques, para confeccionar los provisionales por un sistema CAD/CAM.

### *Resinas Bis Acrílicas.*

Son resinas acrílicas pasta - pasta que se dispensan con jeringa. Tienen bajo grado de contracción de polimerización (< 3%), menor reacción exotérmica y no requieren pulido. Si bien la técnica de confección es directa, se programan sobre modelos encerados en el laboratorio (analógicos o CAD-CAM). Se confeccionan matrices de silicona que se recortan a nivel de los márgenes gingivales y ofician de cubetas donde se dispensa el material desde la jeringa. Se coloca suavemente en los dientes preparados hasta llegar a posición. Se recortan los excesos y cuando polimeriza se retira la matriz. Se retienen sin necesidad de cemento, permitiendo la microfiltración bacteriana.

En opinión del autor, si se va a instalar un provisional de resina bis-acrílica y la preparación dentaria presenta dentina expuesta, está indicado el SDI.

### **Consideraciones Biomecánicas**

Se evaluaron en este ítem la Resistencia de Unión a Dentina (RUD) y la Resistencia a la Fractura de la Restauración (RFR) y/o del Diente (RFD).

#### ***Resistencia de unión a dentina***

La Resistencia de Unión a Dentina (RUD) incluirá los trabajos que analicen la RμTA, adhesión, resistencia al cizallamiento, etc.

Los resultados encontrados en varios estudios de laboratorio fueron diferentes y/o antagónicos.

Leesungbok R. et al <sup>(29)</sup> vieron que la RUD comenzó a disminuir a partir de los 7 días del termociclado y sugirieron cementar la restauración dentro de los 7 días siguientes al SDI.

Por su parte, Magne P. et al <sup>(30)</sup> encontraron que la RUD con SDI no se vio afectada hasta las 12 semanas de instalada la restauración.

En tres investigaciones *in vitro* de Gresnigt MM et al <sup>(31)</sup> Iishi N et al <sup>(32)</sup> e Hironaka NGL et al <sup>(33)</sup> el SDI mejoró la RUD.

Una revisión de 40 artículos mostró que el SDI aumentó la RUD, disminuyó la formación de gap, la filtración bacteriana y redujo la sensibilidad postoperatoria, comparada con el SDD <sup>(34)</sup>. En 9 de 10 estudios evaluados en una Revisión Sistemática, la RUD y la fuerza a la fractura en restauraciones indirectas vitro-cerámicas, fueron más altas cuando se aplicó SDI comparadas con SDD. Los autores concluyen que se requieren más estudios clínicos <sup>(35)</sup>.

Una reciente Revisión Sistemática y Metaanálisis, mostró que la técnica del SDI mejoró la RUD de restauraciones de resina compuesta, aplicando un sistema adhesivo de tres pasos <sup>(36)</sup>. Cuando se estudió la RUD utilizando como variable secundaria la aplicación de diferentes sistemas adhesivos, tres investigaciones encontraron los siguientes resultados:

- Aplicando tres sistemas adhesivos, el SDI no tuvo diferencia estadística en la RUD de cerámica inyectada, comparada con el grupo control <sup>(37)</sup>.
- Utilizando cuatro sistemas adhesivos, después de 3 meses de almacenamiento en agua, la RUD no difirió entre los grupos con SDI y el grupo control sin SDI <sup>(38)</sup>.
- Usando cuatro agentes resinosos de fijación, los grupos con SDI tuvieron una significativa menor RUD que el SDD. Las fallas fueron adhesivas en el grupo de SDI y mixtas en el SDD <sup>(39)</sup>.

Trabajando sobre el mismo tópico de investigación, pero agregándole una simulación de la presión pulpar (SPP) como otra variable secundaria, los resultados fueron:

- Con SPP la RUD fue mayor con SDI en un cemento dual y otro de autocurado y menor en dos cementos autoadhesivos <sup>(40)</sup>.
- Después de tres meses de SPP, la combinación de un adhesivo convencional en dos pasos y un cemento convencional dual tuvo la más alta RUD <sup>(41)</sup>.
- En 40 *in vivo* terceros molares que debían extraerse y 80 *in vitro* (40 con SPP y 40 sin

SPP) todos con SDI, Rêgo H. et al <sup>(42)</sup>, encontraron que:

- *In vivo*, la RUD se redujo significativamente a los 6 meses comparada con los valores obtenidos a las 24 horas.
- *In vitro*, se apreció una significativa reducción similar a *in vivo*, en determinadas condiciones (almacenamiento en agua, termociclado y SPP).

Los trabajos precedentes en este punto son mostrados esquemáticamente en la Tabla 1.

Los valores resultantes de las investigaciones de laboratorio desarrolladas precedentemente muestran una clara Variación de la RUD, así como una disminución de esta aplicando el SDI. Esto radicaría en la degradación hidrolítica de la capa híbrida.

Para Carvalho RM. et al <sup>(43)</sup>, la capa híbrida se degrada clínicamente mucho más rápido que una eventual falla. Por lo tanto, tiene un rol secundario en la sobrevida clínica. El éxito de las restauraciones adheridas resultaría de la combinación de mejores estrategias adhesivas y una mayor motivación del paciente para el cuidado de su salud oral.

Por otra parte, el envejecimiento fisiológico y los procesos patológicos reducen las propiedades biomecánicas y bioquímicas de la dentina. Para reducir la degradación hidrolítica de la capa híbrida, es necesaria la inhibición de las metaloproteinasas (MPPs) de la matriz dentinaria, mediante inhibidores enzimáticos como la clorhexidina <sup>(44)</sup>.

De acuerdo con Tjäderhane T. <sup>(45)</sup>, el éxito clínico global de los procedimientos restauradores adheridos es multifactorial. Existe escasa evidencia para correlacionar la calidad de los márgenes y resistencia adhesiva en la clínica, con los resultados de laboratorio. La dentina cariada no es un buen sustrato para la resistencia y durabilidad de la capa híbrida. Si bien la Clorhexidina no presenta suficiente evidencia como inhibidora de las MMPs, no se han reportado efectos adversos.

Por lo tanto, el objetivo es encontrar nuevos monómeros y/o mecanismos de polimerización que puedan actuar y/o modificar las condiciones ambientales en la capa híbrida.

Con estos objetivos, Sabatini C. y Pashley DH. <sup>(46)</sup> experimentaron una mezcla de adhesivo conteniendo 10-metacriloxidecilfosfatodihidrogenado (MDP), con pH >3 y solvente de etanol -agua, con cloruro de benzalconio convencional y con metacrilato de benzalconio, en concentraciones de 0.5%, 1% y 2% *in vitro*. No hubo diferencia significativa en la RUD entre los grupos a las 24 hs. A los 6 y 12 meses el grupo no tratado mostró una reducción significativa de la RUD. En los grupos tratados no hubo diferencia entre ellos. Concluyeron que el cloruro de benzalconio proporcionaría una estabilidad mayor que la clorhexidina.

Por otra parte, el desarrollo de adhesivos conteniendo metacriloxi-silano de amonio cuaternario, actuarían como antimicrobianos e inhibidores de las proteasas, disminuyendo la degradación de la adhesión dentinaria <sup>(47)</sup>.

La adición a un adhesivo comercial de un inhibidor de las metalo-proteinasas en la matriz dentinaria (GM1489), mostró después de un año, el más alto valor significativo en la RUD <sup>(48)</sup>.

Además, monómeros hidrolíticamente estables como el éter de trietilenglicol-divinilbenzoil (TEG-DVBE) asociado al UDMA, polimeriza en forma de racimos, generando mejor infiltración dentinaria y mayor flexibilidad. La superior performance adhesiva, mayor infiltración dentinaria y mejorada absorción de agua que muestran los controles en este trabajo, abren nuevas perspectivas en este terreno <sup>(49)</sup>.

### ***Cementación Provisional y Resistencia de Unión a Dentina***

La cementación de la restauración provisional podría incidir en los valores de las variables que se estudian y en la sensibilidad posoperatoria.

La remoción de los restos de cemento de las paredes de la preparación dentaria debe hacerse

meticulosamente para no afectar la adhesión. Los procedimientos más utilizados son: pastas profilácticas, pasta de pómez con agua, aire abrasivo, ultrasonido y excavadores manuales.

Investigaciones de laboratorio mostraron que:

- La cementación provisoria no influyó en los resultados con y sin SDI <sup>(33)</sup>.
- La RUD fue mayor cuando se aplicó SDI antes del cementado del provisorio <sup>(50)</sup>.
- El SDI contribuyó a aumentar la RUD, mientras que la restauración temporaria no la afectó <sup>(51)</sup>.
- Con el SDI se obtuvo mayor RUD que con el SDD y limpieza previa con excavadores manuales o pasta profiláctica <sup>(52)</sup>.
- Utilizando pastas profilácticas, se removió el cemento provisorio sin alterar la adhesión final <sup>(53)</sup>.
- En virtud de la variación topográfica de la preparación dentaria, el espesor del SDI no

es uniforme. Un estudio de laboratorio analizó el efecto del pulido con pasta profiláctica y el aire abrasivo en el espesor del adhesivo dentinario. Se observó un desgaste en el espesor del adhesivo, pero sin diferencia estadística significativa <sup>(54)</sup>.

- Aplicando el SDI, M Özcan y S Lamperti <sup>(55)</sup> analizaron la RUD del adhesivo y la técnica de remoción del cemento temporario. Utilizaron pasta profiláctica y pómez con agua con cepillos de nylon durante 15 segundos a 1.500 rpm. En otros grupos usaron aire abrasivo con partículas de Al O<sub>2</sub> de 50 µm. y de Si O<sub>2</sub> de 30 µm. a 2 y 3,5 bar de presión. No encontraron diferencia estadística significativa en la remoción del cemento con los diferentes métodos. En cuanto a la resistencia adhesiva las fallas fueron mixtas.
- Los estudios analizados en este punto se observan esquemáticamente en la Tabla 1.

**Tabla 1: Resultados esquemáticos comparativos, en trabajos de laboratorio, de la Resistencia de Unión a Dentina (RUD – variable principal) entre el SDI y el SDD y asociada a variables secundarias (DIFERENTES ADHESIVOS); Agentes de Fijación aplicados con simulación de presión pulpar (SPP); diferentes técnicas de remoción de cemento provisorio (DIF. TEC. REM. CTO. PROV.).**

No. REF. BIBL.	VARIACIÓN de RUD con SDI o SDD	No. REF. BIBL.	VARIACIÓN de RUD con DIFERENTES ADHESIVOS	No. REF. BIBL.	VARIACIÓN DE RUD CON SDI Y SPP	No. REF. BIBL.	VARIACIÓN de RUD con DIF. TEC. REM. de CTO. PROV. con SDI o SDD
29	A los 7 días menor RUD	37	Con SDI similar a SDD	40	DIF. Resultados según Agente de Fijación aplicado	33	Con SDI similar a SDD
30	A las 12 semanas menor RUD	38	Con SDI similar a SDD	41	DIF. Resultados según Agente de Fijación aplicado	50	Con SDI mayor RUD
31	Con SDI mayor RUD	39	Con SDI menor SDD	42	SDI menor a los 6 meses <i>in vivo e in vitro</i>	51	Con SDI mayor RUD
32	Con SDI mayor RUD					52	Con SDI similar a SDD
33	Con SDI mayor RUD					54	Con SDI similar a SDD
34	Con SDI mayor RUD						
35	Con SDI mayor RUD						
36	Con SDI mayor RUD						

Otras abreviaturas y símbolos: DIF. (diferente); No. REF. BIBL. (número de referencia bibliográfica). Los estudios especificados en las primeras cinco filas (verde claro) son estudios de laboratorio y los detallados en las últimas tres filas (verde oscuro) corresponden a revisiones bibliográficas.



### ***Resistencia a la fractura dentaria y de la restauración.***

Estudios de laboratorio analizaron la influencia que el SDI puede tener sobre la RFD y/o RFR. Oliveira L et al (56) encontraron que el SDI no influyó en la RFD. Sin embargo, otro estudio mostró que la RFD en el grupo con SDI fue estadísticamente más alto ( $1335 \pm 335$  N) que en el grupo con SDD ( $931 \pm 274$  N) ( $p < 0.05$ ). La resistencia a la fractura de *onlays* cerámicos también fue mejor (57).

Por su parte, Sasse M. et al (58) confirmaron que el espesor de 0.7 mm. en los surcos y 1 mm. en las cúspides, son suficientes para restauraciones coronarias totales adheridas de disilicato de litio (DSL).

Van den Bremmer CRG. et al (59) concluyeron que el SDI mejoró la adhesión y la resistencia estructural de *inlays* de DSL, pero no de resinas compuestas multifase.

En laminados cerámicos de DSL, cuyo sustrato estaba en dentina en un porcentaje mayor del 50%, el SDI mejoró la adhesión y la resistencia a la fractura del laminado (60).

Por otra parte, dos estudios de laboratorio observaron mayor RUD en restauraciones cerámicas que con materiales híbridos (61,62).

### **Aspectos Biológicos**

Los aspectos biológicos evaluados fueron la Prevención de la Sensibilidad Posoperatoria y la Biocompatibilidad de los sistemas adhesivos.

### ***Prevención de la Sensibilidad Posoperatoria.***

La presencia de bacterias en las superficies dentinarias puede ser la principal causa de sensibilidad posoperatoria (23). Las toxinas liberadas por éstas podrían difundir a través de la dentina recién fresada, induciendo inflamación pulpar. Además, la profundidad de la preparación dentaria puede ser un factor de riesgo de afectación del complejo dentino-pulpar (11).

En las restauraciones indirectas adheridas media un tiempo variable entre la preparación dentaria y la instalación de la restauración. Por

lo tanto, es necesario proteger el complejo dentino-pulpar de los agentes químicos, térmicos y bacterianos.

Esto se puede lograr por dos vías: aplicando agentes desensibilizantes y/o selladores en la dentina recién preparada y/o realizando provisionales que restauren forma, función y estética, con buen sellado marginal.

La literatura muestra variados resultados en la aplicación de estos agentes.

Utilizando la técnica *split-mouth* en preparaciones vitales para coronas, previo al cementado del provisorio, los investigadores aplicaron aleatoriamente en 36 pacientes Gluma Desensitizer y suspensión de hidróxido de calcio. El análisis de sensibilidad a la semana, 6 y 30 meses, no mostró diferencias significativas entre ambos productos (63).

Otra publicación, mostró que el nitrato de potasio fue más eficiente que Gluma en la disminución de la hipersensibilidad en dientes pilares, comparada con el pilar control, restaurados con coronas cerámicas (64).

En una Revisión Sistemática de 66 artículos, se observó una reducción significativa de la hipersensibilidad con el uso de nitrato de potasio, arginina, glutaraldehído con HEMA, sistemas adhesivos, ionómeros de vidrio y laser (65).

Veinticinco pacientes que recibieron una PDF de tres unidades fueron distribuidos aleatoriamente en dos grupos: a) con SDI y b) sin SDI. El resultado a doble ciego mostró a la semana y al mes, una significativa reducción de la hipersensibilidad en el grupo a). A los 6, 12 y 24 meses no hubo diferencia entre los dos grupos (66).

En un reciente trabajo, 60 restauraciones parciales adheridas de DSL en molares se dividieron en dos grupos. En 30 se usó SDI (test) y en el grupo control se aplicó el SDD a las 2 semanas. Este estudio no confirmó que el SDI fuera más ventajoso en relación con la sensibilidad dentaria y la satisfacción del paciente (67).

Otra reciente Revisión Sistemática y Metaanálisis entre dientes tratados con SDI y SDD, no encontró diferencia estadística significativa en

la sensibilidad postoperatoria al momento de la instalación de una restauración indirecta, ni a los dos años <sup>(68)</sup>.

Por otra parte, el modo de aplicación del primer puede incidir en el grado de permeabilidad dentinaria. Es necesario seguir las recomendaciones del fabricante <sup>(69)</sup>.

Los resultados de los distintos tipos de estudios presentados en este punto, se encuentran esquematizados en la Tabla 2.

### ***Biocompatibilidad de los Sistemas Adhesivos***

La Biocompatibilidad es la capacidad de un material para no interferir ni degradar el medio biológico en el cual es utilizado <sup>(1)</sup>.

En el SDI se debe considerar la profundidad de la preparación dentaria y su relación con el complejo dentinopulpar, así como la composición de los materiales utilizados.

Tal como se presentó anteriormente, al aumentar la profundidad la dentina tiene características anatómicas e histoquímicas diferentes. En preparaciones superficiales o medias, la dentina recién cortada puede ser sellada con un adhesivo dentinario.

Sin embargo, en lesiones cercanas a la pulpa, el mayor diámetro y número de canalículos dentinarios, así como la reducción de la dentina intertubular aumentan la permeabilidad dentinaria <sup>(11)</sup>. Por lo tanto, las toxinas bacterianas y los monómeros libres de bajo peso molecular pueden migrar hacia la pulpa provocando citotoxicidad <sup>(12,13)</sup>. Además, el grado de polimerización de los monómeros influencia el grado de difusión. Monómeros no polimerizados pueden difundir hasta diez veces más <sup>(12)</sup>.

El tiempo de exposición y la concentración de monómeros de bajo peso molecular en el primer, aumentan el riesgo de afectación pulpar. Según Ratanasethien S et al <sup>(13)</sup>, una concentración de 13  $\mu\text{mol/l}$  en 12 horas; 3.6 a 4  $\mu\text{mol/l}$  en 24 horas o 1.02  $\mu\text{mol/l}$  en 72 horas, de monómeros de bajo peso molecular son citotóxicas. La concentración en el Primer puede ser de 4.000  $\mu\text{mol/l}$ .

La citotoxicidad de los adhesivos dentinarios en variadas diluciones fue significativamente mayor en espesores de dentina remanente de 0.5mm. que de 1.5 mm. (2,14). Clínicamente es imposible calibrar ese espesor. Por lo tanto, en estas situaciones clínicas está indicada una Protección Pulpar Indirecta (PPI) utilizando biomateriales remineralizantes <sup>(15,16)</sup>.

Estos agentes remineralizantes deben ser biocompatibles, antibacterianos y estimular la biomineralización. Corto período de fraguado, alta resistencia mecánica, ph alcalino, liberación de iones Ca, alta radioopacidad, baja porosidad y solubilidad, deberían ser sus propiedades físico-químicas <sup>(17)</sup>.

Los materiales remineralizantes más utilizados son: hidróxido de calcio ( $\text{CaOH}^2$ ), ionómeros vítreos (VI) y materiales biocerámicos a base de silicatos tricálcicos (STr).

En cavidades profundas, la respuesta biológica del complejo dentinopulpar fue superior, cuando se aplicó  $\text{CaOH}^2$  o VI que con grabado total y un sistema adhesivo <sup>(14)</sup>.

En cavidades muy profundas, se aplicó cemento de ionómero de vidrio convencional y modificado con resina. En ambos grupos, no hubo sensibilidad posoperatoria ni daño pulpar persistente, indicando su biocompatibilidad <sup>(18)</sup>.

En dos estudios clínicos, los tres materiales remineralizantes presentaron respuestas similares <sup>(19,20)</sup>, mientras que en otros los materiales a base de silicato tricálcico fueron superiores <sup>(21,22)</sup>.

El autor, en un estudio clínico retrospectivo de 160 PPI en 89 pacientes, entre 5 y 18 años, realizadas con hidróxido de calcio fraguado protegido con ionómero vítreo, la sobrevida funcional fue de 98.5%. Hubo dos fracasos. De las 158 PPI exitosas, 95 (59%) eran en restauraciones adheridas. La sobrevida media observada fue de 13 años y el éxito clínico de las restauraciones 94.9% <sup>(4)</sup>.

Por lo tanto, la aplicación del SDI en preparaciones dentarias profundas podría constituir un riesgo biológico para el complejo dentinopulpar.

## Investigaciones Clínicas

El número de estudios clínicos evaluando los resultados del SDI es muy reducido.

En 60 restauraciones parciales de DSL en molares, se usó SDI en 30 (test). En el grupo control se aplicó el SDD a las 2 semanas. Este estudio no confirmó que el SDI fuera más ventajoso en relación con la sensibilidad dentaria y la satisfacción del paciente <sup>(67)</sup>.

Otro trabajo de restauraciones parciales adheridas posteriores de DSL, se dividieron en dos grupos: al grupo test se le aplicó el SDI. A los tres años la sobrevida global fue de 98.3% y el éxito clínico de 85%. No hubo diferencia esta-

dística significativa entre los grupos con SDI y sin SDI ( $p=0.32$ ). Los controles se hicieron a la semana, 12 meses y 3 años (70).

En 104 pacientes, de 384 carillas en dientes anteriores superiores con SDI, 87 (22.6%) se aplicaron en dientes con más de 50% de dentina expuesta y 43 (11.2%) en dientes endodónticamente tratados. La sobrevida media observada (SMO) en dientes con 50% de dentina expuesta fue de 96.4% vs. 81.8%. El total de fracasos fueron 19 (4.9%) (71).

Los resultados de los estudios clínicos precedentes se presentan esquematizados en la Tabla 2.

**Tabla 2: Resultados esquemáticos comparativos, en estudios clínicos, de la Resistencia de Unión a Dentina (RUD – variable principal) entre el SDI y el SDD y de sensibilidad posoperatoria (SENS. POSOP), asociada a diferentes agentes desensibilizantes (AGENTES DESEN.) y al SDI o SDD.**

No. REF. BIBL.	SENS. POSOP. con AGENTES DESEN. y con SDI o SDD	No. REF. BIBL.	RESULTADOS CLÍNICOS con SDI o SDD
63	Con Gluma Similar efecto que con CaOH <sup>2</sup>	70	IN/ON DSL con SDI o SDD sin Díf. a 3 años
64	Con Nitrato de Potasio menor sensibilidad que Gluma	71	Con SDI buen resultado clin. sin Grupo Control
66	Sensibilidad Similar con SDI o SDD		
67	Sensibilidad similar con SDI o SDD		
65	Diferentes Materiales y/o Técnicas menor Sens. Posop.		
68	Sin diferencia entre SDI y SDD		

Otras abreviaturas y símbolos: No. REF. BIBL. (número de referencia bibliográfica). Las áreas verde claro son estudios clínicos y las verde oscuro revisiones bibliográficas.

El período de observación de 765 restauraciones parciales adheridas de DSL en 158 pacientes fue de 3 a 113 meses (SMO = 53.3 meses). En todos los casos se usó el SDI. La sobrevida funcional fue de 99.65% y el éxito clínico de 98.6%. La ubicación, extensión y si tenían tratamiento endodóntico o no, no afectaron estadísticamente el éxito acumulado (log rank test,  $p > 0.05$ )<sup>(72)</sup>.

Una Revisión de Abu-Nawareg MM et al<sup>(23)</sup>, concluyó que son necesarios más estudios clínicos, para saber si la salud pulpar es significativamente mejor en dientes con SDI.

En 88 artículos revisados, van den Breemer CRG et al<sup>(73)</sup>, no encontraron estudios clínicos relacionados al SDI.

Otra revisión de 88 artículos, que cumplían los criterios de inclusión, relacionados a distintos aspectos del SDI, concluyó que no hay documentadas razones para su uso sistemático. Parece ser beneficiosa en determinados casos de restauraciones indirectas<sup>(74)</sup>.

El autor, en una investigación retrospectiva entre 5 y 18 años, de 93 *inlay/onlays* de cerámicas adheridas (13 *onlays* de cerámica feldeespática y 78 *onlays* y 2 *inlays* de IPS-Empress) que cumplían los criterios de inclusión, al momento de la evaluación clínica 87 (93.5%) estaban en función. Fracturaron 2 *inlays* y 4 *onlays* (6.5%). La sobrevida media observada de las restauraciones en función fue de 10 años y 11 meses y el éxito clínico de 93.1%. En estas restauraciones se aplicó el SDD<sup>(75)</sup>.

Los resultados de los estudios clínicos aplicando el SDI, son similares al de otras investigaciones de restauraciones adheridas con SDD (75-92), que se observan en la Tabla 3.

### Interferencias

Los materiales resinosos pueden interactuar con algunos materiales de impresión, impidiendo su total polimerización. Esto se aprecia en la mala calidad de los modelos (93). Resultados similares se observaron en otras dos investiga-

ciones con un mismo poliéter cuando se aplicó SDI<sup>(94,95)</sup>.

## Discusión

En la Introducción de este trabajo, se estableció que todo procedimiento restaurador debía tener **eficacia y eficiencia**.

Por otra parte, la dentina recién fresada es considerada el sustrato ideal para la adhesión dentinaria<sup>(12,24)</sup>. El SDI incrementaría los valores de la RUD.

Sin embargo, biomecánicamente la RUD mostró variados resultados en distintos estudios. En tres Revisiones Sistemáticas<sup>(34-36)</sup> fue mayor con SDI. Investigaciones de laboratorio mostraron que la RUD fue mayor con SDI que con SDD<sup>(29-33)</sup>, similar al SDD<sup>(37,38)</sup>, menor que el SDD<sup>(39)</sup>, dependiente del tipo de sistema adhesivo utilizado<sup>(40,41)</sup> y una disminución progresiva de la RUD en el corto plazo<sup>(42)</sup>.

La variación observada de la RUD se debería a la degradación hidrolítica de la capa híbrida. Esta puede ocurrir clínicamente mucho más rápido que una eventual falla, por lo que la RUD tendría un rol secundario en la sobrevida clínica<sup>(43)</sup>. Por otra parte, el éxito clínico global es multifactorial y hay poca evidencia que correlacione la resistencia adhesiva en la clínica con los resultados de laboratorio<sup>(45)</sup>.

Las investigaciones en este sentido están orientadas a la búsqueda de nuevos adhesivos que modifiquen o interactúen adecuadamente con las actuales condiciones ambientales en la zona de la capa híbrida<sup>(46-49)</sup>.

Por otra parte, después de la remoción de restos de cemento temporario mediante procedimientos mecánicos y/o manuales, algunos estudios de laboratorio mostraron que cuando se aplicó el SDI la RUD fue mayor<sup>(50-52)</sup>. En cambio, otros trabajos aplicando o no el SDI, no encontraron diferencias estadísticas significativas<sup>(33,53-55)</sup>. Las fallas fueron mixtas<sup>(52)</sup>.

**Tabla 3: Resultados de estudios clínicos de restauraciones cerámicas adheridas en dientes posteriores aplicando el SDD**

AUTORES	EST.	REST. (n)	MATERIAL	En Func.	LONG. (a)
Borgia E. et al (75)	R	93	Vitadur 13 IPS-Emp 80	93.1%	18 (SMO 11)
Frankenberger et al (76)	P	96	IPS-Empress	96%	12
Guess et al (77)	P	40 40	DSL DSL-CC	100% 97%	7
Galiatsatos & Bergou (78)	R	64	IPS-Empress	94%	6
Santos et al (79)	R	64	Duceram e IPS	87%	5
Beier et al (80)	R	213	Onlays Feldespática	92.4%	12
		334	Inlays Feldespática	89.6%	
Collares K. et al (81)	R	5591	Inlay/Onlay	96.2%	3 -15
Archibald JJ et al (82)	R	37	DSL-CC	91.5%	4
Mobilio N. et al (83)	R	43	DSL-CC	94.2%	7 (4.3)
Van den Breemer et al (84)	R	74	DSL-CC	81.9%	15 (12.8)
Schultz et al (85)	R	107	Mirage	84%	9 (6.3)
Murgueito & Bernal (86)	P	210	IPS-Empress	97%	3
Lange & Pfeiffer (87)	R	250	Evopress	94%	9 (6)
van Dijken & Haseirot (88)	P	228	IPS-Empress	76%	15 (12.6)
Fabianelli A. et al (89)	R	33	Empress II	88%	3
Aslan YU. et al (90)	P	75	DSL/LAS RCII-CC	100%	1
Otto T. (91)	R	141	Cerec 1- CC	87.5%	26a 10m
Malament KA et al (92)	R	2.392 (1782 Co) (610 In/On)	Pressed e.max DSL	96.49%	16.9

(Est. = estudios; P = prospectivo; R = Retrospectivo; Rest. (n) = restauración, número; Long. (a) = longevidad, años; En Func. = en función; SMO = sobrevida media observada; DSL = disilicato de litio).

En relación con la influencia del SDI en la resistencia a la fractura dentaria y/o de la restauración, algunos estudios mostraron que:

- *in vitro*, el SDI no influyó en la fractura dentaria <sup>(56)</sup>; la resistencia a la fractura de *onlays* cerámicos fue mayor con SDI que con SDD <sup>(57)</sup>; espesores oclusales de 0.7 mm. a nivel de los surcos y de 1 mm. en las cúspides en cerámicas adheridas de DSL fueron suficientes para su resistencia a la fractura <sup>(58)</sup>.
- *in vivo*, el SDI mejoró la adhesión y la resistencia estructural de laminados cerámicos en

dientes anteriores con 50% o más de dentina expuesta <sup>(60)</sup>, así como de *inlays* de DSL, pero no de resinas compuestas multifase <sup>(59)</sup>.

En estas últimas, cabe preguntarse si los resultados de los *inlays* de los materiales comparados son debidos al SDI o a la mayor R $\mu$ TA de los materiales cerámicos en la interfaz restauración - sistema de fijación, como muestran otros trabajos de investigación <sup>(61,62)</sup>.

***Por lo tanto, desde el punto de vista Biomecánico, considerando la diversidad de los resultados observados en la RUD y su inestabilidad en el tiempo, así como también la escasa influencia en la resistencia a la fractura de la restauración y/o del diente, la eficacia de la técnica del SDI se ve afectada considerablemente.***

Los aspectos biológicos analizados fueron la presencia de sensibilidad posoperatoria y la biocompatibilidad del SDI.

Una Revisión Sistemática <sup>(65)</sup> y un estudio clínico <sup>(63)</sup> evaluaron distintos agentes desensibilizantes, mostrando una reducción de la sensibilidad sin diferencias estadísticas significativas entre ellos en el corto, mediano y largo plazo. Otro estudio clínico encontró diferencias significativas entre dos agentes <sup>(64)</sup>.

Aplicando el SDI en el grupo test, un estudio con PDF mostró a la semana y al mes una mayor reducción de la sensibilidad posoperatoria. Sin embargo, a los 6, 12 y 24 meses no hubo diferencia con el SDD del grupo control <sup>(66)</sup>.

La comparación clínica de dos grupos de 30 restauraciones parciales cerámicas adheridas, no confirmó que el SDI fuera más ventajoso que el SDD, en relación con la sensibilidad dentaria y la satisfacción del paciente <sup>(67)</sup>.

Cuando se aplicó SDI o SDD, una revisión sistemática no encontró diferencia estadística significativa en la sensibilidad postoperatoria, al momento de la instalación de una restauración indirecta adherida ni a los dos años <sup>(68)</sup>.

***En función de los resultados precedentes, la eficacia del SDI en la reducción de la sensi-***

***bilidad posoperatoria, es comparativamente similar al SDD y a los agentes desensibilizantes.***

En cuanto a la Biocompatibilidad del SDI, es dependiente de la profundidad de la lesión cariosa. En efecto, cuando la pared pulpar está cercana a la pulpa, aumenta la permeabilidad y el riesgo de migración bacteriana <sup>(11)</sup>. Además, el grado de polimerización y la cantidad de monómeros libres sin polimerizar <sup>(12)</sup>, así como el bajo peso molecular de los monómeros y la concentración de monómeros en el primer <sup>(13)</sup>, pueden aumentar el riesgo de migración hacia la pulpa, provocando citotoxicidad pulpar <sup>(2)</sup>. En esta situación clínica el uso del SDI es riesgoso, siendo aconsejable aplicar un agente remineralizante en esa zona <sup>(14-22)</sup>.

***De acuerdo con lo expuesto, en lesiones cercanas al complejo dentino-pulpar, la Biocompatibilidad del SDI no es adecuada, siendo riesgosa su aplicación. Esta limitación disminuye su eficacia.***

La búsqueda de técnicas y/o materiales que simplifiquen los procedimientos restauradores, sin afectar sus resultados o mejorándolos, disminuyendo los tiempos clínicos y aumentando la productividad, son también objetivos de la ORI.

Sin embargo, la técnica del SDI insume más tiempo clínico y es más compleja. El aislamiento con dique de goma debe realizarse en dos oportunidades, cuando se aplica el SDI y al momento de la fijación de la restauración, mientras que con el SDD solo al fijar la misma. Es más compleja porque la remoción de los excesos del adhesivo polimerizado en los márgenes adamantinos de la preparación dentaria, imposibles de evitar, es una maniobra delicada y riesgosa, sobre todo en márgenes gingivales intrasurculares y espesores adamantinos finos, lo que también requiere más tiempo clínico.

En todo procedimiento adhesivo el espesor de la capa no es uniforme. En el SDI, al estar polimerizado, la topografía de la preparación dentaria no se modifica en el modelo analógico o

virtual. En cambio, al aplicarse el SDD y un sistema adhesivo de polimerización activada por luz, si no se elimina adecuadamente el exceso de adhesivo, sobre todo en los ángulos de la preparación, podría haber una discrepancia entre el modelo y la preparación clínica después de aplicado el adhesivo, influyendo en la micro adaptación de la restauración.

Sin embargo, usando sistemas de fijación resinosos de activación dual o química, esa discrepancia podría no ocurrir. Un reciente estudio de laboratorio mostró que después del termociclado, *inlays* cerámicos fijados con una resina de fijación de curado dual tuvieron una mejor adaptación interna con SDI. Sin embargo, no hubo diferencia estadística significativa en la adaptación marginal aplicando SDI o SDD<sup>(96)</sup>. Por otra parte, cuando se realizan provisionales de resinas compuestas de polimerización química o activadas por luz o resinas bis acrílicas, el SDI es imprescindible. Durante la confección del provisorio, la superficie de la preparación debe cubrirse con gel de glicerina hidrosoluble para que el material de este no se una al adhesivo. El gel debe ser retirado para el cementado del provisional.

Además, la interferencia del adhesivo en la polimerización de algún material de impresión (93-95), si bien no es trascendente, es una limitación.

***Por lo tanto, la técnica del SDI, al ser más compleja, aumenta los tiempos clínicos, incrementa el costo, disminuye la productividad y altera la relación costo-beneficio, reduciendo su eficiencia.***

Por otra parte, todo procedimiento clínico debe tener una evidencia clínica sustentada en un buen número de estudios clínicos longitudinales. Esta técnica presenta un muy escaso número

de estudios clínicos<sup>(67,70-72)</sup>, aspecto resaltado en tres revisiones presentadas<sup>(23,73,74)</sup>. Solo un estudio tuvo una longevidad de largo plazo (11 años)<sup>(72)</sup>, mientras que en los otros fue de dos años<sup>(67)</sup>; tres años<sup>(70)</sup> y de 3 a 113 meses (SMO = 53 meses)<sup>(71)</sup>.

Las 765 restauraciones con SDI presentadas por van den Breemer CRG. et al (69) mostraron un resultado excelente, pero al no tener grupo control no se pueden comparar con el SDD. El éxito de estas es comparable a los resultados de la Tabla 3 realizados con SDD<sup>(75-92)</sup>.

***El muy reducido número de investigaciones clínicas del SDI, debilita su evidencia científica y por tanto su eficacia.***

Sin embargo, lo antedicho no descarta su uso, pues su aplicación depende de la situación clínica y del fundamento científico del profesional.

## Conclusiones

Si bien las investigaciones de laboratorio pueden constituir una base científica para la clínica, “sus resultados no son predictores de éxito clínico”.

La “clínica es imprescindible” y la evidencia científica clínica, sustenta los procedimientos clínicos y el ejercicio ético de la profesión.

De acuerdo con la evaluación de los resultados biomecánicos, biológicos, técnicos y clínicos presentados precedentemente, el Sellado Dentinario Inmediato no tiene los niveles de eficacia y eficiencia esperados.

Hasta el momento, el Sellado Dentinario Inmediato justificaría su aplicación en situaciones específicas, pero no como procedimiento de rutina en la realización de restauraciones indirectas adheridas.

## Referencias

1. Diccionario de la lengua española 2021; dlrae.es.
2. da Silva Modena KC, Casas-Apayco LC, Atta MT, de Souza Costa CA, Hebling J, Sipert CR et al. Cytotoxicity and Biocompatibility of direct and Indirect Pulp Capping Materials. *J Appl Oral Sci.* 2009 Dec; 17(6): 544–554.
3. Schwendicke F, Frencken JE, Bjørndal L, Maltz M, Manton DJ, Ricketts D, et al. Managing Carious Lesions: Consensus Recommendations on Caries Tissue Removal. *Adv Dent Res* 2016 May;28(2):58-67. doi: 10.1177/0022034516639271.
4. Borgia Botto E, Barón R, Borgia JL. Pulp response of 160 indirect pulp protections: retrospective clinical study between 5 and 18 years (in Spanish). *RODYB* 2020;2:24-32.
5. Khokhar M, Tewari S. Outcomes of Partial and Complete Caries Excavation in Permanent Teeth: A 18 Month Clinical Study. *Contemp Clin Dent.* 2018;9:468-473.
6. Schwendicke F, Stolpe M, Meyer-Lueckel H, Paris S, Dörfer CE. Cost-effectiveness of one- and two-step incomplete and complete excavations. *J Dent Res* 2013;92(10):880-887.
7. Maltz M, Henz SL, de Oliveira EF, Jardim JJ. Conventional caries removal and sealed caries in permanent teeth: A microbiological evaluation. *J of Dent.* 2012; 40:776-782.
8. Bjørndal L, Reit C, Bruun G, Markvart M, Kjældgaard M, Nasman P, et al. Treatment of deep caries lesions in adults: randomized clinical trials comparing stepwise vs. direct complete excavation, and direct pulp capping vs. partial pulpotomy. *Eur J Oral Sci* 2010; 118: 290–297.
9. Maltz M, García R, Jardim JJ, de Paula LM, Yamaguti PM, Moura MS, et al. Randomized trial of Partial vs. Stepwise caries removal: 3-year follow-up. *J Dent Res.* 2012; 11:1026-1031.
10. Maltz M, Koppe B, Jardim JJ, Alves LS, de Paula LM, Yamaguti PM, et al. Partial caries removal in deep caries lesions: a 5-year multicenter randomized controlled trial. *Clin Oral Investig.* 2018;22:1337-1343.
11. Pashley DH. Consideration of dentin permeability in cytotoxicity testing. *Int Endod J.* 1988; 21:143–154.
12. Putzeys E, Duca RC, Coppens L, Vanoirbeek J, Godderis L, Van Meerbeek B, et al. *In-vitro* transdental diffusion of monomers from adhesives. *J Dent.* 2018 Aug;75: 91-97. doi: 10.1016/j.jdent.2018.05.023. Epub 2018 Jun 1.
13. Ratanasathien S, Wataha JC, Hanks CT, Dennison JB. Cytotoxic interactive effects of dentin bonding components on mouse fibroblasts. *J Dent Res.* 1995; 74:1602-6.
14. de Souza Costa CA, Teixeira HM, Lopes do Nascimento AB, Hebling J. Biocompatibility of resin-based dental materials applied as liners in deep cavities prepared in human teeth. *J Biomed Mater Res B Appl Biomater.* 2007 Apr;81(1):175-84. doi: 10.1002/jbm.b.30651.
15. Corralo DJ, Maltz M. Clinical and Ultrastructural Effects of Different Liners/Restorative Materials on Deep Carious Dentin: A Randomized Clinical Trial. *Caries Res* 2013; 47:243–250.
16. Duque C, Negrini T de C, Sacono NT, Spolidorio DM, de Souza Costa CA, Hebling J. Clinical and microbiological performance of resin-modified glass-ionomer liners after incomplete dentine caries removal. *Clin Oral Investig* 2009; 13:465-71.
17. Wang Z. Bioceramic materials in Endodontics. *Endodontic Topics* 2015; 3:3-30.
18. Dias Ribeiro AP, Tomoko Sacono N, Soares DG, Alves Ferreira Bordini E, de Souza Costa CA, Hebling J. Human pulp response to conventional and resin-modified glass ionomer cements applied in very deep cavities. *Clin Oral Investig* 2020 May;24(5): 1739-1748. doi: 10.1007/s00784-019-03035-3. Epub 2019 Aug 1.
19. Mathur VP, Dhillon JK, Logani A, Kalra G. Evaluation of indirect pulp capping using three different materials: A randomized control trial using cone-beam computed tomography. *Indian J Dent Res.* 2016;27(6):623-629.



20. Petrou MA, Alhamoui FA, Welk A, Altarabulsi MB, Alkilzy M, H Splieth C. A randomized clinical trial on the use of medical Portland cement, MTA and calcium hydroxide in indirect pulp treatment. *Clin Oral Investig* 2014;18(5):1383-9.
21. Hashem D, Mannocci F, Patel S, Manoharan A, Brown JE, Watson TF, et al. Clinical and radiographic assessment of the efficacy of calcium silicate indirect pulp capping: a randomized controlled clinical trial. *J Dent Res*. 2015;94(4):562-8.
22. Koubi G, Colon P, Franquin J-C, Hartmann A, Richard G, Faure M-O, et al. Clinical evaluation of the performance and safety of a new dentine substitute, Biodentine, in the restoration of posterior teeth — a prospective study. *Clin Oral Investig* 2013; 17(1): 243–249.
23. Abu-Nawareg MM, Zidan AZ, Zhou J Agee K, Chiba A, Tagami J, et al. Adhesive sealing of dentin surfaces *in vitro*: A review. *Am J Dent*. 2015 Dec; 28(6): 321–332.
24. Magne P. Immediate dentin sealing: a fundamental procedure for indirect bonded restorations. *J Esthet Restor Dent*. 2005;17(3):144-54.
25. Magne P. IDS: Immediate dentin sealing for tooth preparations. *J Adhes Dent* 2014; 16:594.
26. López Jordi MC, Piovesan S, Patrón C. Orientaciones para realizar una Monografía de Revisión. Facultad de Odontología (UdelaR); Departamento de Publicaciones; Uruguay; Agosto 2016.
27. Grant M, Brooth A. A typology of reviews: an analysis of 14 review types and associated methodologies. *Health Information and Libraries Journal* 2009; 26: 91-108.
28. Christiani JJ, Devecchi JR. Materiales para restauraciones provisórias. *Actas Odontológicas* 2017; 1:28-32.
29. Leesungbok R, Lee SM, Park SJ, Lee SW, Lee DY, Im BJ, et al. The effect of IDS (immediate dentin sealing) on dentin bond strength under various thermocycling periods. *J Adv Prosthodont*. 2015 Jun;7(3):224-32.
30. Magne P, So WS, Cascione D. Immediate dentin sealing supports delayed restoration placement. *J Prosthet Dent*. 2007 Sep;98(3):166-74.
31. Gresnigt MM, Cune MS, de Roos JG, Özcan M. Effect of immediate and delayed dentin sealing on the fracture strength, failure type and Weibull characteristics of lithiumdisilicate laminate veneers. *Dent Mater*. 2016 Apr;32(4):73-81.
32. Ishii N, Maseki T, Nara Y. Bonding state of metal-free CAD/CAM onlay restoration after cyclic loading with and without immediate dentin sealing. *Dent Mater*. 2017 May 31;36(3):357-367.
33. Hironaka NGL, Ubaldini ALM, Sato F, Giannini M, Terada RSS, Pascotto RC. Influence of immediate dentin sealing and interim cementation on the adhesion of indirect restorations with dual-polymerizing resin cement. *J Prosthet Dent*. 2018 Apr;119(4): 678.e1-678.e8. doi: 10.1016/j.prosdent.2018.02.001.
34. Qanungo A, Aras MA, Chitre V, Mysore A, Amin B, Daswani SR. Immediate dentin sealing for indirect bonded restorations. *J Prosthodont Res*. 2016 Oct;60(4):240-249.
35. Kolanko J, Bonsor S Does Immediate Dentine Sealing Improve Bonding Effectiveness of Glass Ceramic Restorations Compared to Delayed Dentine Sealing? *Eur J Prosthodont Restor Dent*. 2021 Nov 16. doi: 10.1922/EJPRD\_2299 Kolanko11. Online ahead of print.
36. Hardan L, Devoto W, Bourgi R, Cuevas-Suárez CE, Lukomska-Szymanska M, Fernández-Barrera M A, et al. Immediate Dentin Sealing for Adhesive Cementation of Indirect Restorations: A Systematic Review and Meta-Analysis. *Gels*. 2022 Mar 11;8(3): 175.doi: 10.3390/gels8030175.
37. Dalby R, Ellakwa A, Millar B, Martin FE. Influence of immediate dentin sealing on the shear bond strength of pressed ceramic luted to dentin with self-etch resin cement. *Int J Dent*. 2012;2012:310702. doi: 10.1155/2012/310702. Epub 2012 Jan 12.
38. Ferreira-Filho RC, Ely C, Amaral RC, Rodrigues JA, Roulet JF, Cassoni A, et al. Effect of Different Adhesive Systems Use for Immediate Dentin Sealing on Bond Strength of a Self-Adhesive Resin Cement to Dentin. *Oper Dent*. 2018 Jul/Aug;43(4):391-397.
39. Falkensammer F, Arnetzl GV, Wildburger A, Krall C, Freudenthaler J. Influence of different conditioning methods on immediate and delayed dentin sealing. *J Prosthet Dent*. 2014 Aug;112(2):204-10.

40. Santana VB, de Alexandre RS, Rodrigues JA, Ely C, Reis AF. Effects of Immediate Dentin Sealing and Pulpal Pressure on Resin Cement Bond Strength and Nanoleakage. *Oper Dent*. 2016 Mar-Apr;41(2):189-99.
41. Bacchi A, Abuna G, Babbar A, Sinhoreti MA, Feitosa VP. Influence of 3-month Simulated Pulpal Pressure on the Microtensile Bond Strength of Simplified Resin Luting Systems. *J Adhes Dent*. 2015 Jun;17(3):265-71.
42. Rêgo H, Alves TS, Bresciani E B, Niu I, Tay FR, Pucci CR. Can long-term dentine bonding created in real life be forecasted by parameters established in the laboratory? *SciRep*.2016;6: 37799.doi:10.1038/srep37799.
43. Carvalho RM, Manso AP, Geraldeli S, Tay FR, Pashley DH. Durability of bonds and clinical success of adhesive restorations. *Dent Mater* 2012; 1:72-86.
44. Mazzoni A, Tjäderhane L, Checchi V, Di Lenarda R, Salo T, Tay FR, et al. Role of Dentin MMPs in Caries Progression and Bond Stability. *J Dent Res*. 2015 Feb; 94(2): 241–251.
45. Tjäderhane T. Dentin Bonding: Can we make it last? *Oper Dent*. 2015; 1:4-18.
46. Sabatini C, Pashley DH. Aging of adhesive interfaces treated with benzalkonium chloride and benzalkonium methacrylate. *Eur J Oral Sci*. 2015 Apr; 123(2): 102–107.
47. Ya-Ping Gou , Meghil M M, Pucci CR, Breschi L, Pashley DH, Cutler WC, et al. Optimizing resin-dentin bond stability using a bioactive adhesive with concomitant antibacterial properties and anti-proteolytic activities. *Acta Biomater* 2018 Jul 15; 75:171-182.
48. da Silva Nunes Gomes Miranda ME, Moreira da Silva E, Flôres de Oliveira M, Simmer FS, Botelho dos Santos G, Amaral CM. Resin-dentin bond stability of etch-and-rinse adhesive systems with different concentrations of MMP inhibitor GM1489. *J Appl Oral Sci*. 2020; 28: e20190499. Published online 2020 Apr 27. doi: 10.1590/1678-7757-2019-0499
49. Yamauchi S, Wang X, Egusa H, Sun J. High-Performance Dental Adhesives Containing an Ether-Based Monomer. *J Dent Res*. 2020 Feb; 99(2): 189–195. Published online 2019 Dec 20. doi: 10.1177/0022034519895269
50. Brigagão VC, Barreto LFD, Gonçalves KAS, Amaral M, Vitti RP, Neves ACC, et al. Effect of interim cement application on bond strength between resin cements and dentin: Immediate and delayed dentin sealing. *J Prosthet Dent*. 2017 Jun;117(6):792-798.
51. Khayashi K, Maeno M, Nara Y. Influence of immediate dentin sealing and temporary restoration on the bonding of CAD/CAM ceramic crown restoration. *Dental Mater Journal* 2019; (38);6: 970-980.
52. Guilardi LF, Dapieve KS, Giordan JC, Susin AH, Valandro LF, Rippe MP. Effect of immediate dentin sealing and temporary cement removal on bond strength of resin cements to dentin. *Braz Dent Sci* 2022 Jan/Mar;25 (1): e2729; DOI: <https://doi.org/10.4322/bds.2022.e2729>
53. Sarac D, Bulucu B, Sarac YS, Kulunk S. The effect of dentin-cleaning agents on resin cement bond strength to dentin. *J Am Assoc* 2008; 6:751-758.
54. Stavridakis MM, Krejci I, Magne P. Immediate dentin sealing of onlay preparations: thickness of pre-cured dentin bonding agent and effect of surface cleaning. *Op Dent* 2005; 6:747-757.
55. Özcan M, Lamperti S. Effect of mechanical and air-particles cleansing protocols of provisional cement on immediate dentin sealing layer and subsequent adhesion of resin composite cement. *Journal of Adhesion Science and Technology*, 2015; 24:2731-2743.
56. Oliveira L, Mota EG, Borges GA, Burnett LH Jr, Spohr AM. Influence of immediate dentin sealing techniques on cuspal deflection and fracture resistance of teeth restored with composite resin inlays. *Oper Dent*. 2014 Jan-Feb;39(1):72-80.
57. Saadeddin N, Ali Al-Khalil M, Al-Adel O. Effect of immediate dentin sealing on the fracture strength of lithium disilicate ceramic *onlays*. *Swiss Dent J*. 2022 Apr 28;132. Online ahead of print
58. Sasse M, Krummel A, Klosa K, Kern M. Influence of restoration thickness and dental bonding surface on the fracture resistance of full-coverage occlusal veneers made from lithium disilicate ceramic. *Dent Mater*. 2015 Aug;31(8): 907-15.doi: 10.1016/j.dental.2015.04.017. Epub 2015 Jun 4

59. van den Breemer CRG, Özcan M, Cune MS, van der Giezen R, Kerdijk W, Gresnigt MMM. Effect of immediate dentine sealing on the fracture strength of lithium disilicate and multiphase resin composite inlay restorations. *J Mech Behav Biomed Mater*. 2017 Aug;72:102-109.
60. Gresnigt MMM, Cune MS, de Roos JG, Özcan M. Effect of immediate and delayed dentin sealing on the fracture strength, failure type and Weibull characteristics of lithium disilicate laminate veneers. *Dent Mater*. 2016 Apr;32(4): e73-81.
61. Bottino MA, Campos F, Ramos NC, Rippe MP, Valandro LF, Melo RM. Inlays made from a hybrid material: adaptation and bond strengths. *Oper Dent*. 2015; 40: 83-91.
62. Frankenberger R, Hartmann VE, Krech M, Krämer N, Reich S, Braun A, et al. Adhesive luting of new CAD/CAM materials. *Int J Comput Dent*. 2015; 18: 9-20.
63. Wolfart S, Wegner SM, Kern M.. Comparison of using calcium hydroxide or a dentine primer for reducing dentinal pain following crown preparation: a randomized clinical trial with an observation time up to 30 months. *J Oral Rehabil* 2004 Apr;31(4):344-50.
64. Jalalian E, Meraji N, Mirzaei M. .A comparison of the efficacy of potassium nitrate and Gluma desensitizer in the reduction of hypersensitivity in teeth with full-crown preparations. *J Contemp Dent Pract* 2009 Jan 1;10(1):66-73.
65. Marto CM, Baptista Paula A, Nunes T, Pimenta M, Abrantes AM, Pires AS, et al. Evaluation of the efficacy of dentin hypersensitivity treatments-A systematic review and follow-up analysis. *J Oral Rehabil*. 2019 Oct;46(10):952-990.
66. Hu J, Zhu Q. Effect of immediate dentin sealing on preventive treatment for postcementation hypersensitivity. *Int J Prosthodont*. 2010 Jan-Feb;23(1):49-52.
67. van den Breemer CRG, Gresnigt MMM, Özcan M, Kerdijk W, Cune MS. Prospective Randomized Clinical Trial on the Survival of Lithium Disilicate Posterior Partial Crowns Bonded Using Immediate or Delayed Dentine Sealing: Short-term Results on Tooth Sensitivity and Patient Satisfaction. *Oper Dent*. Sep/Oct 2019;44(5): E212-E222. doi: 10.2341/18-047-C.
68. Josic U, Sebold M, Lins RBE, Savovic J, Mazzitelli C, Maravic T, et al. Does immediate dentin sealing influence postoperative sensitivity in teeth restored with indirect restorations? A systematic review and meta-analysis. *J Esthet Restor Dent* 2021;1-10; <https://doi.org/10.1111/jerd.12841>
69. Cavalheiro A, Vargas MA, Armstrong SR, Dawson DV, Gratton DG. Effect of incorrect primer application on dentin permeability. *J Adhes Dent* 2006 Dec;8(6):393-400.
70. van den Breemer CRG, Cune MS, Özcan M, Naves LZ, Kerdijk W, Gresnigt MMM. Randomized clinical trial on the survival of lithium disilicate posterior partial restorations bonded using immediate or delayed dentin sealing after 3 years of function *J Dent*. 2019 Jun; 85:1-10. doi: 10.1016/j.jdent.2019.02.001. Epub 2019 Apr 9.
71. Gresnigt MMM, Cune MS, Schuitemaker J, van der Made SPM, Meisberger EW, Magne P, et al. Performance of ceramic laminate veneers with immediate dentine sealing: An 11-year prospective clinical trial. *Dent Mater*. 2019 Jul;35(7): 1042-1052. doi: 10.1016/j.dental.2019.04.008. Epub 2019 May 10.
72. Van den Breemer CRG, Buijs GJ, Cune MS, Özcan M, Kerdijk W, Van der Made S, et al. Prospective clinical evaluation of 765 partial glass-ceramic posterior restorations luted using photo-polymerized resin composite in conjunction with immediate dentin sealing. *Clin Oral Investig*. 2021 Mar;25(3):1463-1473. doi: 10.1007/s00784-020-03454-7. Epub 2020 Aug 12.
73. van den Breemer CRG, Gresnigt MMM, Cune MS. Cementation of Glass-Ceramic Posterior Restorations: A Systematic Review. *Biomed Res Int*. 2015; 2015:148954. doi: 10.1155/2015/148954. Epub 2015 Oct 18.
74. Samartzi T-K, Papalexopoulos D, Sarafianou A, Kourtis S. Immediate Dentine Sealing: A Literature Review. *Clin Cosmet Investig Dent* 2021 Jun 21;13: 233-256. doi: 10.2147/CCIDE.S307939. eCollection 2021.
75. Borgia E, Baron R, Borgia JL. Clinical performance of bonded ceramic inlays/onlays: A 5- to 18-year retrospective longitudinal study. *Am J Dent*. 2016;29:187-192.

76. Frankenberger R, Taschner M, García-Godoy F, Petschelt A, Krämer N. Leucite-reinforced glass ceramic inlays and onlays after 12 years. *J. Adhes Dent* 2008; 10:393-398.
77. Guess PC, Selz CF, Steinhart YN, Stampf S, Strub JR. Prospective clinical split-mouth study of pressed and CAD/CAM all-ceramic partial-coverage restorations: 7-year results. *Int J Prosthodont* 2013; 26:21-25.
78. Galiatsatos AA, Bergou D. Six-year clinical evaluation of ceramic inlays and onlays. *Quintessence Int* 2008; 39:407-412.
79. Santos MJ, Mondelli RF, Navarro MF, Francischone CE, Rubo JH, Santos GC Jr. Clinical evaluation of ceramic inlays and onlays fabricated with two systems: five-year follow-up. *Oper Dent* 2013; 38:3-11.
80. Beier US, Kapferer I, Burtscher D, Glesinger JM, Dumfahrt H. Clinical performance of all-ceramic inlay and onlay restorations in posterior teeth. *Int J Prosthodont* 2012;25: 395-402.
81. Collares K, Corrêa MB, Laske M, Kramer E, Reiss B, Moraes RR, et al. A practice-based research network on the survival of ceramic inlay/onlay restorations. *Dent Mater.* 2016 May;32:687-94.
82. Archibald JJ, Santos GC Jr, Moraes Coelho Santos MJ. Retrospective clinical evaluation of ceramic onlays placed by dental students. *J Prosthet Dent.* 2018;119:743-748.
83. Mobilio N, Fasiol A, Catapano S. Survival Rates of Lithium Disilicate Single Restorations: A Retrospective Study. *Int J Prosthodont.* 2018; 31:283-286.
84. van den Breemer CR, Vinkenborg C, van Pelt H, Edelhoff D, Cune MS. The Clinical Performance of Monolithic Lithium Disilicate Posterior Restorations After 5, 10, and 15 Years: A Retrospective Case Series. *Int J Prosthodont.* 2017;30:62-65.
85. Schulz P, Johansson A., Arvidson K.- A retrospective study of Mirage ceramic inlays over up to 9 years. *Int J Prosthodont* 2003;16(5):510-514.
86. Murgueitio R, Bernal G.- Three-year clinical follow-up of posterior teeth restored with leucite-reinforced IPS Empress onlays and partial veneer crowns. *J Prosthodont.* 2012;21:340-5.
87. Lange R.T., Pfeiffer P.- Clinical evaluation of ceramic inlays compared to composite restorations. *Oper Dent.* 2009; 34:263-272.
88. van DIjken JW., Haseirot L.- A prospective 15-year evaluation of extensive dentin-enamel-bonding pressed ceramic coverages. *Dent Mater* 2010;26: 929-939.
89. Fabianelli A, Goracci C, Bertelli E, Davidson CL, Ferrari M A clinical trial of Empress II porcelain inlays luted to vital teeth with a dual-curing adhesive system and a self-curing resin cement. *J Adhes Dent* 2006; 8:427-31.
90. Aslan YU, Coskun E, Ozkan Y, Dard M. Clinical Evaluation of Three Types of CAD/CAM Inlay/Onlay Materials After 1-Year Clinical Follow Up. *Eur J Prosthodont Restor Dent.* 2019;27:131-140.
91. Otto T. Up to 27-years clinical long-term results of chairside Cerec 1 CAD/CAM inlays and onlays. *Int J Comput Dent.* 2017;20:315-329.
92. Malament KA, Margvelashvili-Malament M, Natto ZS, Van Thompson Rekow D, Att W. Comparison of 16.9-year survival of pressed acid etched e.max lithium disilicate glass ceramic complete and partial coverage restorations in posterior teeth: Performance and outcomes as a function of tooth position, age, sex, and thickness of ceramic material. *J Prosthet Dent.* 2020 Sep30; S00223913(20) 304510. doi: 100000.1016/j.prosd, ent.2020.08.013. Online ahead of print.
93. Ghiggi PC, Steiger AK, Marcondes ML, Mota EG, Burnett LH Júnior, et al. Does immediate dentin sealing influence the polymerization of impression materials? *Eur J Dent.* 2014 Jul;8(3):366-72.
94. Magne P, Nielsen B. Interactions between impression materials and immediate dentin sealing. *J Prosthet Dent.* 2009 Nov;102(5):298-305.
95. Khakiani MI, Kumar VK, Hemal V Pandya HV, Nathani TI, Verma P, et al. Effect of Immediate Dentin Sealing on Polymerization of Elastomeric Materials: An Ex Vivo Randomized Controlled Trial *Int J Clin Pediatr Dent.* Jul-Aug 2019;12(4):288-292. doi: 10.5005/jp-journals-10005-1657.
96. Ashy LM, Marghalani H, Silikas N. In Vitro Evaluation of Marginal and Internal Adaptations of Ceramic Inlay Restorations Associated with Immediate vs Delayed Dentin Sealing Techniques. *Int J Prosthodont* 2020;33(1):48-55. doi: 10.11607/ijp.6372.

**Nota contribución de autoría:**

1. Concepción y diseño del estudio
2. Adquisición de datos
3. Análisis de datos
4. Discusión de los resultados
5. Redacción del manuscrito
6. Aprobación de la versión final del manuscrito

EBB ha participado de 1 a 6.

**Declaración de conflictos de interés:**

El autor no presenta conflicto de interés en la publicación del artículo.

**Nota de aceptación:**

Este artículo fue aprobado por la editora de la revista Mag. Dra. Vanesa Pereira-Prado.